

Avaliação da técnica de drenagem linfática manual no tratamento do fibro edema geloide em mulheres

Evaluation of manual lymphatic drainage technique in the treatment of Cellulite in women

Daniele Silva Martins Brandão¹; Adriana Ferreira de Almeida¹; Juliane Cabral Silva¹; Raulfa Gabriela Cândida Queiroz de Oliveira¹; Rodrigo Cappato de Araújo²; Ana Carolina Rodarti Pitangui²

¹Graduanda do Curso de Fisioterapia – UPE Campus Petrolina, PE – Brasil

²Professor Assistente do Curso de Fisioterapia – UPE Campus Petrolina, PE – Brasil

Endereço para correspondência

Ana Carolina Rodarti Pitangui

Curso de Fisioterapia UPE – Campus Petrolina – Br 203 Km 2 s/n Campus Universitário – Vila Eduardo

56300-000 – Petrolina, PE – [Brasil]

carolinapitangui@yahoo.com.br

Resumo

Introdução: A drenagem linfática manual (DLM) é uma terapia utilizada no tratamento do fibro edema geloide (FEG). **Objetivo:** Analisar o efeito da DLM no tratamento do FEG. **Métodos:** Realizou-se uma avaliação no início e no fim do tratamento em 10 voluntárias com FEG, de grau I ao III, que constava de anamnese, inspeção, palpação, perimetria e testes específicos. Foram feitos registros fotográficos dos glúteos e das coxas superiores. A terapia constou de 10 sessões de DLM com duração de 60 minutos. Na análise de dados, utilizaram-se os testes *t pareado*, *exato de Fisher* e *Wilcoxon*, com nível de significância de $p < 0.05$. **Resultados:** Houve diferença estatística no grau de satisfação das pacientes com o FEG. Não houve diferença significativa no grau do FEG, porém constatou-se melhora clínica no aspecto da pele. Todas as pacientes relataram estar satisfeitas com o tratamento. Não houve diferença estatística na perimetria. **Conclusão:** A DLM demonstrou ser uma terapêutica coadjuvante no tratamento do FEG, com melhora da autoestima e da satisfação das pacientes.

Descritores: Drenagem linfática manual;Fibro edema geloide;Mulheres.

Abstract

Introduction: Manual lymphatic drainage (MLD) is a therapy used to treat cellulite. **Objective:** To analyze the effect of MDL in the treatment of cellulite. **Methods:** We conducted an evaluation at the beginning and end of treatment in 10 women with cellulite grade I to III, which consisted of anamnesis, inspection, palpation, perimetry and specific tests. Photographic records were made of the buttocks and upper thighs. The therapy consisted of 10 sessions of MLD lasting 60 minutes. In the data analysis used the tests *paired t*, *Fisher exact* and *Wilcoxon* with the significance level of $p < 0.05$. **Results:** There were statistical differences in the degree of satisfaction of patients with cellulite. There was no significant difference in the degree of cellulite, but was found clinical improvement in skin appearance. All patients reported being satisfied with treatment. There was no statistical difference in perimetry. **Conclusion:** MLD proved to be an adjuvant therapy in the cellulite treatment, with improved self-esteem and satisfaction of patients.

Key words: Cellulite;Manual lymphatic drainage;Women.

Introdução

A drenagem linfática manual (DLM) é uma terapia especializada aplicada, de forma leve, por meio de uma distinta e específica técnica desenvolvida por Vodder em 1936.^{1,2} Essa técnica consiste em drenar o excesso de líquido de uma área estagnada, por intermédio de manobras rítmicas, lentas e suaves, no sentido dos vasos linfáticos e linfonodos.¹ Os objetivos da drenagem são: melhorar a circulação linfática³, reduzir edemas, eliminar resíduos, entre outros, sendo mais utilizada em pacientes que desenvolvem linfedema secundário, em razão do esvaziamento axilar no tratamento cirúrgico do câncer de mama.¹

Atualmente, com o crescimento da área de dermatofuncional e a necessidade de técnicas aprimoradas para manter os padrões de beleza de uma sociedade cada vez mais vaidosa⁴, a drenagem linfática manual passou a ser utilizada em muitos tratamentos como no fibro edema geloide⁵, pós-operatórios, acnes, retenção hídrica, entre outros problemas.⁶

O fibro edema geloide (FEG) consiste numa infiltração edematosa do tecido conjuntivo, seguida de polimerização da substância fundamental amorfa, resultante de uma alteração no meio interno. É favorecido por causas locais e gerais, em que os mucopolissacarídeos, que o integram, sofrem um processo de gelificação. Sendo assim o fibro edema geloide pode ser definido clinicamente como um espessamento não inflamatório das capas subdérmicas.⁷

Além disso, é caracterizado por alterações na superfície da pele, que deixam uma aparência de casca de laranja⁸ ou queijo cottage⁹. As alterações no contorno do fibro edema geloide incluem depressões e áreas de relevo. As depressões são causadas por retração da pele e por septos fibrosos subcutâneos, enquanto as áreas elevadas são as projeções de gordura subcutânea e estruturas na superfície da pele.¹⁰

O aparecimento do fibro edema geloide tem se tornado preocupante, sendo consequência de diversos fatores, tais como o sedentarismo, uso de contraceptivos, estresse, gravidez, obesi-

dade¹¹, ingestão excessiva de café e álcool, sexo, estilo de vida.⁸ Contudo, para seu tratamento obter bons resultados é necessário uma avaliação detalhada da paciente, envolvendo toda a propedêutica da anamnese e do exame físico.¹²

Em relação a sua prevalência, observa-se na literatura científica que atinge mais mulheres do que homens e que pode apresentar-se clinicamente em três graus: Grau I, somente visível após a contração voluntária ou por meio dos testes de casca de laranja e de prensão; Grau II, é visível para a inspeção e pode apresentar alterações de sensibilidade, e Grau III, apresenta nódulos palpáveis com alteração de sensibilidade.^{8,13}

Diante do exposto, essa pesquisa teve como objetivo avaliar a eficácia da técnica de drenagem linfática manual no tratamento de mulheres que apresentam o fibro edema geloide.

Materiais e métodos

Trata-se de um estudo clínico realizado no laboratório de fisioterapia da Universidade de Pernambuco Campus Petrolina. A amostra foi selecionada por conveniência, constando de 10 mulheres que foram submetidas a drenagem linfática manual durante 10 sessões e esclarecidas acerca do procedimento.

Todas as voluntárias assinaram o termo de Consentimento Livre e Esclarecido, segundo a resolução nº 196/96 do Conselho Nacional da Saúde. Além disso, esse trabalho teve a aprovação do Comitê de Ética em Pesquisa da Universidade de Pernambuco – UPE sob protocolo 130/09.

Esse estudo teve como critérios de inclusão mulheres acima de 18 anos, sedentárias, que apresentassem fibro edema geloide entre os graus I e III. O FEG teve a seguinte classificação: grau 0, sem alterações na pele; grau I, as alterações são visíveis apenas pela contração muscular ou compressão da pele; grau II, a pele mostra uma aparência de casca de laranja em repouso, sem ajuda de qualquer manipulação; e grau III, a aparência de casca de laranja é observada em qualquer posição, com áreas elevadas e presença de nódulos¹³.

Os critérios de exclusão foram à utilização de próteses, implantes metálicos, história de processos infecciosos, transtornos circulatórios e hormonais, hipertensão arterial, patologias cardíacas e renais, e realização de qualquer outro tipo de intervenção estética, física ou alimentar (dieta) durante o tratamento.

Previamente a coleta de dados, realizou-se um estudo piloto com duas pacientes para verificar a compreensão e eficácia dos instrumentos e da técnica a ser utilizada. A coleta de dados teve seu início em setembro de 2009 com duração até dezembro do mesmo ano.

Para a coleta de dados, utilizou-se uma ficha de avaliação constando de anamnese, para identificação de dados pessoais e hábitos de vida e exame físico detalhado, composto por inspeção, palpação e perimetria. Durante a inspeção, as voluntárias posicionaram-se em ortostatismo, com trajes de banho para melhor avaliar o FEG. Na palpação, as voluntárias se posicionaram em decúbito dorsal e foi realizado pela fisioterapeuta os testes de casca de laranja e de prensão, que avaliaram respectivamente o aspecto do fibro edema geloide e a sensibilidade dolorosa. Na perimetria, as pacientes foram posicionadas em ortostatismo e a mensuração foi realizada com fita métrica nas seguintes regiões: quadril – linha dos trocânteres; coxa proximal, demarcada na região suprapatelar; coxa média – 15 centímetros acima da região suprapatelar e coxa distal – 25 centímetros acima da região suprapatelar.

Utilizou-se a escala visual numérica (EVN) de 0 a 10 para quantificar a satisfação das pacientes em relação ao FEG e ao tratamento. Foram feitos registros fotográficos das pacientes, com e sem contração glútea, utilizando máquina digital da marca Olympus®, modelo X-785 com 7.1 megapixel, padronizando sempre o mesmo local e avaliador. Empregou-se um tripé nivelado com sua base colocada a um metro de altura do solo e a um metro de distância, com a paciente em posição ortostática e em vista posterior, visando visualizar a região glútea e a coxa.

Foi solicitado que as pacientes vestissem o mesmo traje de banho na primeira e última sessão do tratamento a fim de padronizar as fotografias. Os dados do exame físico, satisfação das pacientes e registros fotográficos, foram coletados no início do tratamento e após as 10 sessões.

As sessões de drenagem linfática manual tiveram duração de 60 minutos, a técnica adotada na terapia foi a de Leduc, aplicada em todo o corpo da paciente. As manobras realizadas durante o tratamento constaram de evacuação, captação e deslizamentos superficiais com o auxílio de óleo de amêndoas.

Para análise dos dados, as variáveis foram codificadas em um dicionário de dados e, em seguida, realizou-se a análise confirmatória, por meio do teste *t pareado*, das variáveis perimetria e satisfação com o FEG, teste de *Wilcoxon* para análise do grau do FEG e teste exato de Fisher para analisar o teste de casca de laranja. O nível de significância empregado foi $p < 0,05$. As análises dos registros fotográficos das pacientes foram feitas de forma qualitativa. A análise estatística se deu por meio do programa Statistical Package for Social Sciences (SPSS), versão 16.0 para Windows.

Resultados

Foram incluídas no estudo 10 mulheres sedentárias submetidas ao processo de drenagem linfática manual. A média de idade das participantes ficou entre $24,30 \pm 8,65$ anos. Em relação à variável peso, a média oscilou entre $65,25 \pm 11,9$ kg com variação entre 45 a 81 kg. A média da altura foi de $1,62 \pm 0,05$ cm. Quanto à ocupação, 70% (7) relataram ser estudantes, 20% (2) professoras e 10% (1) auxiliar de laboratório.

Acerca dos hábitos de vida, 10% (1) referiu fazer uso de medicamentos; 20% (2) de anticoncepcional; 80% (8) relataram uso de bebida alcoólica, das quais 87,5% (7) ocasionalmente e 12,5% (1) três ou mais vezes na semana. Em relação à ingestão de refrigerantes, 80% (8) referiram fa-

zer uso, das quais 25% (2) consomem diariamente, 50% (4) ocasionalmente e 25% (2) três ou mais vezes na semana. Sobre a quantidade de água ingerida por dia, 50% (5) consomem abaixo de um litro; 40% (4) entre 1 e 2 litros e 10% (1) acima de 2 litros. Com relação à alimentação, 60% (6) referiram ter uma alimentação gordurosa.

Na análise dos dados referente à avaliação clínica, todas as pacientes avaliadas 100% (10) apresentavam estrias e 80% (8) telangectasias em regiões próximas ao FEG (glúteos e coxas), 40% (4) tinham edema em membro inferior. Somente 10% (1) voluntária já havia realizado tratamento anterior para o FEG.

Não houve diferença estatística significativa antes a após o tratamento na comparação das médias do grau de classificação do FEG do glúteo direito ($p=0.08$), coxa direita ($p=0.67$) e coxa esquerda ($p=0.72$). Já no glúteo esquerdo, houve significância estatística ($p=0.04$). Na figura 1 pôde-se visualizar o aspecto clínico do fibro edema geloide de uma paciente na 1ª e 10ª sessão de tratamento.

Nos dados relacionados a perimetria, observou-se que não houve diferença estatística na comparação das médias mensuradas da coxa inferior direita ($p=0.13$), coxa inferior esquerda ($p=0.10$), coxa média direita ($p=0.47$), coxa média esquerda ($p=0.11$), coxa superior direita ($p=0.41$), coxa superior esquerda ($p=0.46$), como observa-se na figura 2.

Na análise da satisfação das pacientes acerca do aspecto do FEG antes e após as 10 sessões de tratamento, observou-se que houve significância estatística ($p=0.0021$) (Figura 3).

Durante as sessões foi possível visualizar uma melhora clínica no aspecto de pele das pacientes, dado este confirmado por meio da análise qualitativa das fotografias e pela inspeção visual das pacientes realizada no início e no fim do tratamento. Além disso, o teste de casca de laranja apresentou diferença estatística significativa antes e após o tratamento: glúteo direito ($p=0.03$) e glúteo esquerdo ($p=0.01$).

Em relação à satisfação das pacientes com o tratamento oferecido, ou seja, no término da

10ª sessão, verificou-se por meio da EVN que as pacientes apresentaram elevado índice de satisfação com uma média de $9,9 \pm 0.31$.

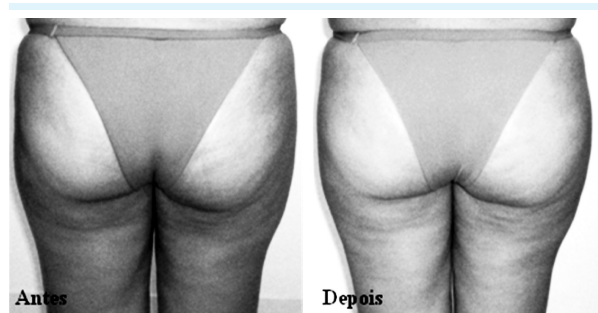


Figura 1: Registro fotográfico de uma paciente antes e após o tratamento

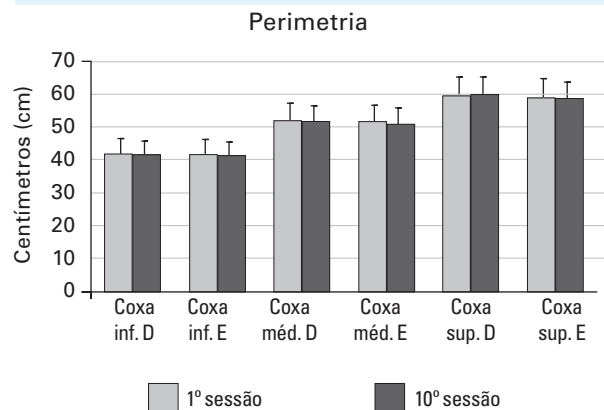


Figura 2: Dados referentes à perimetria das pacientes na 1ª e 10ª sessão de tratamento

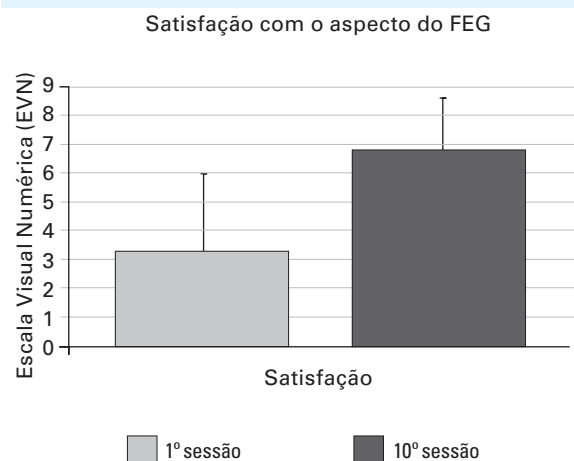


Figura 3: Satisfação das pacientes em relação ao aspecto do FEG na 1ª e 10ª sessão de tratamento

Discussão

A drenagem linfática manual é uma técnica que tem como finalidade estimular o sistema linfático, ajudar a regular o sistema imune, eliminar resíduos metabólicos, toxinas do corpo e reduzir o excesso de fluídos.¹⁴ Partindo do princípio que o fibro edema geloide é caracterizado por uma alteração metabólica no tecido subcutâneo,¹⁵ que provoca acúmulo de líquido no interstício, causando edema e alterações na arquitetura da pele,^{11,16} a DLM é considerada uma terapia adequada para o seu tratamento.¹⁷

Nesse estudo utilizou-se a técnica de DLM no tratamento de 10 mulheres sedentárias com fibro edema geloide entre os graus I ao III. Para classificação do grau do fibro edema geloide foi realizado avaliação clínica da paciente e, posteriormente, o registro fotográfico com e sem contração da região glútea, de modo a delimitar a predominância do fibro edema geloide. Esse protocolo foi realizado na primeira e última sessão.

Nesse estudo, optou-se pela escolha do método de fotografia digital, por ser uma técnica de fácil avaliação de imagens pré e pós-tratamento, além de ser vastamente utilizada na prática clínica médica e fisioterapêutica. Segundo Mendonça et. al.¹⁸, o uso da fotografia digital é descrito como um método de avaliação qualitativa satisfatoriamente confiável, quando avaliadas por um mesmo examinador em ocasiões diferentes e por examinadores diferentes em um mesmo registro fotográfico.

Tunay et al.¹⁹ tiveram o intuito de verificar os efeitos da massagem mecânica, drenagem linfática manual e de técnicas manipulativas na massa gorda de mulheres com fibro edema geloide. Para isso, utilizaram uma amostra de 60 pacientes (20 em cada grupo) em que, no grupo da massagem mecânica foram realizadas 15 sessões; no grupo de técnicas manipulativas, 20 sessões e no grupo da drenagem linfática manual, 20 sessões. Com relação ao grupo da drenagem linfática, as pacientes foram orientadas a vestir meias compressivas para veias varico-

sas (Classe I (CCL-I) 18-20 mmHg) até a próxima sessão terapêutica. Como resultado, foi verificado que a massagem mecânica demonstrou melhores resultados na perimetria em relação à região suprailíaca, enquanto o grupo da drenagem linfática manual indicou melhores resultados na circunferência da coxa.

Dessa forma, verifica-se que os resultados supracitados estão em oposição aos dados encontrados nessa pesquisa, que não encontrou resultados significativos em relação à perimetria das pacientes. Segundo os autores, a redução no volume da coxa depende da compressão exercida o dia todo pelo uso das meias compressivas, o que difere desse estudo que não fez seu uso. Além disso, outro fator que pode ter influenciado na diferença dos resultados encontrados pode ter sido o maior número de sessões realizadas.

Meyer,¹² avaliou, por meio da ressonância magnética, os efeitos da drenagem linfática manual em três mulheres que apresentavam fibro edema geloide moderado ou avançado. As pacientes foram submetidas a 20 sessões da técnica na região anterior e posterior da coxa e perna, em dias alternados, três vezes na semana, com duração de 60 minutos cada sessão. Os resultados encontrados demonstraram que a drenagem linfática promoveu a remoção do líquido excessivo presente nos espaços intersticiais, melhorando o processo de fibrose e aparência da pele. Concluiu-se ainda com esse estudo que a ressonância é um meio eficaz para avaliação do tratamento do fibro edema geloide.

Na atual pesquisa, todas as pacientes apresentaram melhora no aspecto de pele, comprovada por meio da análise qualitativa das fotografias e pela inspeção visual das pacientes realizada no início e no fim do tratamento. Ainda, verificou-se, que o teste de casca de laranja apresentou diferença estatística significativa antes e após o tratamento. Acerca do grau de classificação do FEG, apenas observou-se significância estatística nos dados referente ao glúteo esquerdo. Possivelmente, a melhora visual no aspecto do FEG se deve ao fato de a drenagem

promover a remoção do excesso de líquido presente no interstício.² Quanto a diferença apresentada no grau do FEG ser constatada apenas em glúteo esquerdo, esse fato pode estar relacionado a dificuldade de classificação do FEG nessa região, visto que esse local pode apresentar graus sobrepostos dessa afecção, podendo conduzir o avaliador a cometer erros de interpretação¹⁸. Além disso, por ser uma alteração multifatorial, outros fatores podem ter influenciado na diferença encontrada no grau do FEG apenas no glúteo esquerdo, como alterações hormonais e mudanças circulatórias que podem modificar o equilíbrio das proteoglicanas e glicosaminoglicanas na substância fundamental amorfa⁸.

Em relação à satisfação das pacientes quanto ao tratamento proposto e ao aspecto do FEG, verificou-se pela escala visual numérica resultados positivos nesses parâmetros. Todas as participantes relataram estar satisfeitas com o tratamento oferecido, referindo melhora no aspecto clínico do fibro edema geloide e na autoestima.

No entanto, esse estudo apresenta algumas limitações, considerando que apenas as avaliações clínicas e fotográficas das pacientes podem estar sujeitas a vieses, tornando-se necessário que novas pesquisas sejam realizadas por meio de associações de outras técnicas de diagnóstico mais precisas para avaliar as alterações cutâneas e histológicas do fibro edema geloide, como por exemplo, o emprego da ressonância magnética²⁰.

Conclusão

O protocolo de drenagem linfática manual utilizado nesse estudo mostrou ser uma terapia coadjuvante no tratamento do fibro edema geloide, proporcionando melhora clínica visual no aspecto da pele e aumento na autoestima e na satisfação das pacientes em relação a aparência do FEG e ao tratamento proposto.

Referências

1. Dumam I, Ozdemir A, Tan AO, Dincer K. The efficacy of manual lymphatic drainage therapy in the management of limb edema secondary to reflex sympathetic dystrophy. *Rheumatol Int.*2009;29:759–63.
2. Vairo LG, Miller SJ, McBrier NM, Buckley WE. Systematic Review of Efficacy for Manual Lymphatic Drainage Techniques in Sports Medicine and Rehabilitation: an evidence-based practice approach. *JMMT.*2009;17(3):80-9.
3. Rawlings AV. Cellulite and its treatment. *Int J Cosmet Sci.*2006;28:175-90.
4. Federico MR, Gomes SVC, Melo VC, Martins RB, Lauria MC, Moura RL et al. Tratamento de celulite (Paniculopatia Edemato Fibroesclerótica) utilizando fonoforese com substância acoplante à base de hera, centella asiática e castanha da índia. *Fisioterapia Ser.*2006;1(1):6-10.
5. Milani GB, Filho NA, João SMA. Fundamentos da fisioterapia dermato-funcional: revisão de literatura. *Fisioter. Pesq.* 2006;13(1):37-43.
6. Soares LMA, Soares SMB, Soares AK. Estudo comparativo da eficácia da drenagem linfática manual e mecânica no pós-operatório de dermolipectomia. *Rev. Bras. Prom. Saúde.*2005;18(4):199-204.
7. Guirro E, Guirro R. Fisioterapia dermato-funcional – Fundamentos, recursos e patologias. 3ª.ed. São Paulo:Manole;2002:176-206.
8. Rossi ABR, Vergnanini AL. Cellulite: a review. *JEADV.*2000;14:251-62.
9. Draelos ZD, Marenus KD. Etiology and purported treatment. *Dermatol Surg.*1997; 23:1177–81.
10. Hexsel DM, Dal’Forno T, Hexsel CL. A validated photonumeric cellulite severity scale. *JEADV.*2009;23:523-28.
11. Avram MM. Cellulite: a review of its physiology and treatment. *J Cosmet Laser Ther.*2004;6:181-85.
12. Meyer PF, Martins NM, Martins FM, Monteiro RA, Mendonça KMPP. Effects of lymphatic drainage on cellulitis accessed by magnetic resonance. *Braz. arch. biol. technol.*2008;5:1221-224.
13. Machado AFP, Tacani RE, Schwartz J, Liebano RE, Ramos JLA, Frare T. Incidência de fibro edema geloide em mulheres caucasianas jovens. *Arq Brasil Ciência Saúde.*2009;34(2):80-6.



14. Ekici G, Bakar Y, Akbayrak T, Yuksel I. Comparison of manual lymph drainage therapy and connective tissue massage in women with fibromyalgia: A randomized controlled trial. *JMPT*.2009;32(2):127-33.
15. Khan MH, Victor F, Rao B, Sadick NS. Treatment of cellulite Part I. Pathophysiology. *J Am Acad Dermatol*.2010;361-70.
16. Guleç AT. Treatment of cellulite with LPG endermologie. *Int. J. Dermatol*.2009; 48:265-70.
17. Godoy JMP, Godoy MFG. Physiopathological hypothesis of cellulite. *The Open Cardiovascular Med. J*.2009;3:96-7.
18. Mendonça AMS, Pádual M, Ribeiro AP, Milani GB, João SMA. Confiabilidade intra e interexaminadores da fotogrametria na classificação do grau de lipodistrofia ginóide em mulheres assintomáticas. *Fisioter. Pesq*. 2009;16(2):102-6.
19. Tunay VB, Akbayrak T, Bakar Y, Kayihan H, Ergun N. Effects of mechanical massage, manual lymphatic drainage and connective tissue manipulation techniques on fat mass in women with cellulite. *JEADV*.2009;24:138-42.
20. Mendonça KMPP, Meyer PF, Martins NM, Martins FM. Ressonância magnética: um progresso na avaliação objetiva do fibro edema geloide. *Fisioterapia Ser*. 2007;2(4):266-68.