

Laserterapia associada ao corticoide no tratamento de inflamação pulmonar em ratos

Laser therapy associated with corticosteroids in the treatment of lung inflammation in rats

Francisco Leomar Teixeira Lopes¹; Andrezza Isabel de Moura Lima¹; Wellington dos Santos Alves²

¹Graduados em Fisioterapia – FSA, Teresina, PI – Brasil.

²Mestre em Bioengenharia, Professor – FSA e UESPI, Teresina, PI – Brasil.

Endereço para correspondência

Andrezza Isabel de Moura Lima
Quadra 71, casa 4, bairro Saci
64020-200 – Teresina – PI [Brasil]
andrezzaisabel1@hotmail.com

Resumo

Introdução: DPOC é uma enfermidade respiratória caracterizada por obstrução crônica do fluxo aéreo, que não é totalmente reversível. **Objetivos:** Verificar o efeito do LBP associado ao corticoide no tratamento do enfisema pulmonar induzido em ratos. **Método:** Foram divididos 20 ratos em cinco grupos de quatro animais (G1, controle; G2, papaína; G3, papaína + corticoide; G4, papaína + laser; G5, papaína + laser + corticoide). Instilou-se papaína intratraqueal nos grupos G2 ao G5 e aguardaram-se dez dias para gerar inflamação, posteriormente trataram-se os animais por dez dias com LBP AsGa 830nm e corticoide. Para análise dos resultados, realizou-se histopatologia. **Resultados:** O grupo tratado com corticoide (G4) não teve melhora da inflamação. Já o tratado com corticoide associado ao uso do LBP (G5) obteve melhora significativa da inflamação, de enfisema grave para leve. **Conclusão:** A indução do enfisema pulmonar com papaína pôde ser comprovada, e o LBP associado ao corticoide atenuou a inflamação.

Descritores: Enfisema; Papaína; Terapia a laser de baixa potência.

Abstract

Introduction: COPD is a respiratory disease characterized by chronic airflow obstruction, which is not fully reversible. **Objectives:** To determine the effect of LBP associated with corticosteroids in the treatment of pulmonary emphysema in rats. **Methods:** A total of 20 rats were divided into five groups of four animals (G1 control G2 papain; G3 papain + steroids; G4 papain + laser; G5 papain + laser + steroids). The groups G2 to G5 were instilled with papain intratracheally and waited ten days to generate inflammation, subsequently the animals were treated for ten days with LBP 830 nm GaAs and corticosteroids. For data analysis was performed histopathology. **Results:** The group treated with corticosteroids (G4) had no improvement in inflammation, and the group treated with steroids associated with the use of LBP (G5) had a significant improvement of inflammation, mild to severe emphysema. **Conclusion:** Induction of pulmonary emphysema by papain can be proven, and the LBP associated with corticosteroids attenuated inflammation.

Key words: Emphysema; Laser therapy, low-level; Papain.

Introdução

A doença pulmonar obstrutiva crônica (DPOC) é uma enfermidade respiratória prevenível e tratável, que se caracteriza pela presença de obstrução crônica do fluxo aéreo, que não é totalmente reversível. O processo inflamatório crônico pode produzir alterações dos brônquios (bronquite crônica), bronquíolos (bronquiolite obstrutiva) e parênquima pulmonar (enfisema pulmonar). A predominância dessas alterações é variável em cada indivíduo, tendo relação com os sintomas apresentados¹.

A DPOC é uma das principais causas de morte e incapacitação em todo o mundo, com mais de 16 milhões de indivíduos afetados somente nos Estados Unidos². Representa a quarta e a quinta causa de morte mais frequente nos Estados Unidos e no Reino Unido, respectivamente. Ao contrário de diversas doenças crônicas que estão em declínio, a progressão da DPOC é alarmante, exibindo números universalmente crescentes. Prevê-se que até 2020 será a terceira causa de morte mais frequente no mundo, sendo superada apenas pela doença cardíaca isquêmica e pela doença vascular cerebral¹.

A doença pulmonar obstrutiva crônica tem recebido grande destaque no meio médico nos últimos anos em vista da tomada de consciência da sua importância como fator de morbidade e mortalidade. No Brasil, ela já ocupa a quinta posição em causa de morte e 290 mil pacientes são internados anualmente, trazendo um gasto enorme ao sistema de saúde do país³.

O diagnóstico de DPOC é baseado na presença de sintomas, na história de exposição a fatores de risco e na presença de limitação ao fluxo aéreo que não é totalmente reversível. Pacientes que tenham tosse crônica e produção de escarro, com história de exposição a fatores de risco, devem ter o fluxo aéreo testado, mesmo que não apresentem dispneia. Para o diagnóstico e avaliação da DPOC, a espirometria é o padrão ouro, uma vez que ela é padronizada, reprodutível e objetiva⁴.

Dentre as doenças obstrutivas crônicas destaca-se o enfisema pulmonar que está caracterizado pelo aumento dos espaços aéreos distais ao bronquíolo terminal, com destruição das suas paredes. Observa-se que essa é uma definição anatômica; em outras palavras, o diagnóstico é presuntivo no paciente vivo⁵.

Diversos tipos de enfisema podem ser definidos, de acordo com o padrão de acometimento da anatomia dos ácinos pulmonares, indicando a etiologia e o comportamento fisiopatológico da apresentação da doença. O enfisema pan-acinar apresenta o ácino pulmonar comprometido por um alargamento difuso, habitualmente estendendo-se desde a região hilar até a periferia dos pulmões. Esse enfisema é encontrado nos pacientes portadores de deficiência de alfa-1 antitripsina e é o padrão de enfisema também verificado na reprodução experimental com o uso de enzimas proteolíticas, como papaína e elastase, sendo diretamente relacionado à dose utilizada^{6,7}.

A papaína já é amplamente aplicada em diversas áreas, tais como nas indústrias farmacêuticas, no amaciamento de carne, na clarificação de cerveja, na preparação de alimentos infantis e dietéticos, nas indústrias têxteis, no tratamento de distúrbios digestivos⁸, assim como na medicina e nas pesquisas científicas.

De acordo com a Sociedade Brasileira de Pneumologia e Tisiologia (SBPT) 2004, os broncodilatadores são os medicamentos mais importantes na terapêutica da DPOC, podendo ser usados tanto na doença estável quanto na exacerbada.

Os corticóides sistêmicos são recomendados nas exacerbações da DPOC, e os inalados na doença estável, em algumas situações⁹.

Os corticóides sistêmicos, recebidos por via oral ou intravenosa, são benéficos no tratamento de exacerbações da DPOC. Eles diminuem o tempo de recuperação, melhoram a função pulmonar (VEF1), melhoram a hipoxemia (PaO2) mais rapidamente e podem reduzir o risco de recaída precoce, as falhas no tratamento e a duração de internação³.



Os *lasers* são divididos em *laser* de alta e de baixa potência. Os primeiros são destinados à remoção, corte e coagulação de tecidos, enquanto os de baixa potência são utilizados em processos de reparação tecidual. Os principais efeitos gerados pelo *laser* de baixa potência (LBP) nos tecidos têm natureza estimulatória, causando aumento do metabolismo celular, quimiotaxia e vascularização, etc.¹⁰. Essas respostas do LBP possibilitam hoje a sua utilização em várias atividades de reparo, tais como na pele, no tecido ósseo e até mesmo nos processos inflamatórios pulmonares. Aimbire et al.¹¹ e Alves et al.¹² foram alguns autores que utilizaram a terapia de *laser* de baixa potência (TLBP) para diminuir processos inflamatórios nas vias aéreas ou pulmonares.

Os efeitos anti-inflamatórios e analgésicos, obtidos pela ação do *laser* de baixa potência, fez com que esse tipo de terapia fosse utilizado em larga escala nos tratamentos odontológicos, visando sua ação terapêutica sobre os diferentes tecidos biológicos, possuindo efeitos na reparação tecidual, melhorando a regeneração e cicatrização dos tecidos (moles e duros), sobretudo mucosas¹³.

É importante o estudo de novos recursos terapêuticos, como o *laser* de baixa potência aliado a terapia medicamentosa, no tratamento do enfisema pulmonar, sendo esse tipo de pesquisa bastante pertinente dada a alta prevalência da DPOC, sobretudo, o enfisema pulmonar que possui patologia controversa. Em face do exposto, objetivou-se neste estudo, verificar o efeito do LBP associado ao corticoide no tratamento do enfisema pulmonar induzido em ratos.

Metodologia

Aspectos éticos

Os animais foram manipulados segundo padrões estabelecidos pelos Princípios Éticos na Experimentação Animal, pois atende os requisitos da Lei n. 11794, de 8 de outubro de 2008,

que estabelece procedimentos para uso científico de animais, após aprovação do estudo pelo Comitê de Ética em Pesquisa da Faculdade Santo Agostinho (Protocolo n° 305/10).

Tipos de pesquisa

Estudo de caráter experimental, descritivo, e qualitativo.

Grupos experimentais

Foram utilizados, neste estudo, 20 ratos (*Ratus norvegicus*, linhagem Wistar) machos, com peso $292,24 \text{ g} \pm 405 \text{ g}$, adquiridos do Biotério Central da Faculdade Santo Agostinho – FSA (Teresina, PI). Os animais foram selecionados de forma aleatória e durante os experimentos receberam dieta balanceada e água *ad libitum*.

Inicialmente, os ratos foram distribuídos, aleatoriamente, em cinco grupos experimentais:

- Grupo 1 – Controle (n=4) → animais em condições normais de ambiente, sem receber doses de papaína, de *laser* ou outro tipo de agente que causasse inflamação pulmonar;
- Grupo 2 – Papaína (n=4) → animais submetidos à instilação intratraqueal de solução de papaína;
- Grupo 3 – Papaína + corticoide (n=4) → animais submetidos à instilação intratraqueal de solução de papaína e tratados com corticoide (dexametasona);
- Grupo 4 – Papaína + *laser* (n=4) → animais submetidos à instilação intratraqueal de solução de papaína e tratados com *laser* de baixa potência (830 nm);
- Grupo 5 – Papaína + corticoide + *laser* (n=4) → animais submetidos à instilação intratraqueal de solução de papaína e tratamento com *laser* de baixa potência (830 nm) e corticoide (dexametasona).

Anestesia

Os animais dos grupos (G2, G3, G4, G5) foram pesados em balança digital (BG 1000 – Gehaka), sendo, em seguida, identificados com

pincel (Pilot®). Foram submetidos à sedação e anestesia por ketamina –100 mg/kg, aplicação de forma intramuscular (IM) (Dopalen Injetável–10 ml – Vetbrands®) e xilazina –20 mg/kg, IM (Anasedan Injetável –10 ml- Vetbrands®).

Aparelho

Utilizou-se *laser* semiconductor de baixa intensidade da marca Bioset® modelo Physiolum Dual, diodo arseneto de gálio (AsGa), com potência de 40 mW e comprimento de onda de 830 nanômetros, irradiando uma área de 0,785 cm² cada ponto com densidade de energia de 7 J/cm². De acordo com Rocha¹⁴, a energia do *laser* é absorvida apenas por uma fina camada de tecido adjacente além do ponto atingido pela radiação, sendo por esse motivo recomendada atualmente a aplicação de *laser* de baixo poder de penetração (640 a 940 nm).

Indução da inflamação

A indução da resposta inflamatória se deu por meio da instilação intratraqueal de papaína. Para isso, os animais dos grupos G2, G3, G4 e G5 foram anestesiados com ketamina (100 mg/kg, IM) e xilazina (20 mg/kg, IM).

A incisão para a instilação intratraqueal da papaína nesses grupos foi feita por meio da exposição da traqueia a uma distância de 4,5 cm do focinho para garantir um distanciamento seguro de 1 cm entre a incisão e o final da carina. A dosagem de papaína utilizada foi 2,5 mg/kg, baseada em um estudo piloto realizado anteriormente, a dose foi verificada em balança de precisão (Bioprecisa® Eletronic balance, FA-2104N), diluída em 0,3 ml de soro fisiológico a 0,9%, por meio de uma seringa (1 ml) com agulha (8,0 mm x 0,3 mm) em infusão lenta, por cerca de dois minutos, entre os anéis traqueais para se conseguir uma boa resposta inflamatória, ou seja, uma dose que provocasse a inflamação pulmonar sem comprometer a vida do rato (amostra) de maneira que prejudicasse a realização do trabalho. Ao término do procedimento, os animais foram suturados com linha de nylon 4-0 Shalon®. Em seguida, houve intervalo de dez

dias para que fosse gerado o processo inflamatório (Figura 1).



Figura 1: Exposição da traqueia e instilação da solução de papaína entre os anéis traqueais

Protocolo de tratamento

Após os dez dias de intervalo, os ratos foram submetidos ao tratamento durante mais dez dias. O G3 foi tratado com corticoide (fosfato dissódico de dexametasona- 4mg/ml- 2,5 ml, Farmace®); o G4, com LBP; e o G5, com corticoide e LBP.

A dose de dexametasona foi 0,5 mg/kg/dia¹⁵. Sua aplicação ocorreu de forma intramuscular (IM) na região posterior da coxa (Figura 2) e do LBP, em três pontos na face frontal: um na região da carina e outros dois no centro de cada hemitórax (Figura 3), com densidade de energia de 7 J/cm², cada ponto foi utilizado 14 segundos de aplicação, totalizando um tempo de 42 segundos (determinado pelo aparelho), uma vez ao dia.



Figura 2: Aplicação do corticoide IM na região posterior da coxa

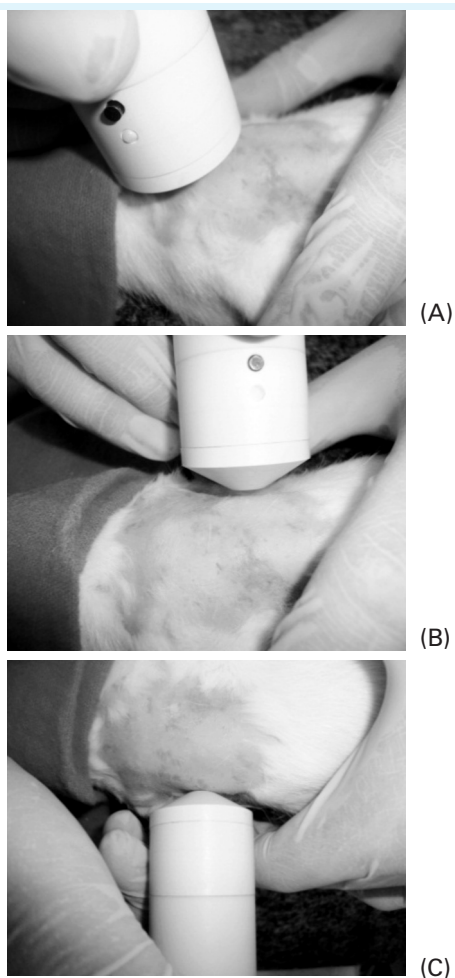


Figura 3: Aplicação do LBP em região (A) carina, (B) hemitórax direito – HTD e (C) hemitórax esquerdo – HTE

Eutanásia

Todos os animais foram sacrificados no mesmo dia. O sacrifício foi realizado com hiperdosagem de anestésico (tiopental 300 mg/kg) e os pulmões foram retirados, para análise posterior.

Avaliação histológica

Para a avaliação histológica, reservaram-se os pulmões, preservando a traqueia, de todos os grupos (G1, G2, G3, G4, G5) que foram conservados em formol a 10% para, então, serem realizados os cortes de parênquima pulmonar com espessura de 5 μ m e corados com hematoxilina e eosina (HE)¹⁸. Após a preparação das lâminas, uma análise histopatológica qualitativa, visu-

al com auxílio de microscópio óptico e baseada na concentração de células inflamatórias na região afetada foi realizada por um patologista que classificou a inflamação pulmonar em três categorias: leve, moderada e intensa. As fotos foram obtidas com auxílio do foto microscópio Opton®, modelo TA- 0124-XS, acoplado ao microscópio óptico comum Opton®, utilizou-se uma objetiva de 3° de aumento (40x).

Resultados

Na Figura 4, a seguir, são mostradas as alterações histológicas pulmonares nos diversos grupos, como se vê em A, um aumento discreto dos espaços alveolares; B, aumento dos espaços alveolares com destruição evidente das paredes dos alvéolos; e em C uma melhora do processo inflamatório com uma estabilização da doença. A Figura D apresenta uma inflamação crônica grave evidenciando como está o enfisema, e finalmente em E, a distorção arquitetural discreta com características de melhora do processo inflamatório.

A Tabela 1, apresentada na sequência, demonstra em uma análise qualitativa, os graus de enfisema encontrados em todos os grupos experimentais, nas diferentes fases do tratamento, caracterizando em graus de enfisema leve, moderado e grave, bem como outros achados importantes detectados pelo patologista.

Discussão

Doença Pulmonar Obstrutiva Crônica (DPOC) é uma doença evitável e tratável, com alguns efeitos extrapulmonares importantes que podem contribuir para um agravamento em alguns pacientes. Seu componente pulmonar é caracterizado pela limitação do fluxo aéreo que não é totalmente reversível. A limitação do fluxo aéreo geralmente é progressiva e associada a uma resposta inflamatória anormal do pulmão, a partículas ou gases nocivos¹⁶.

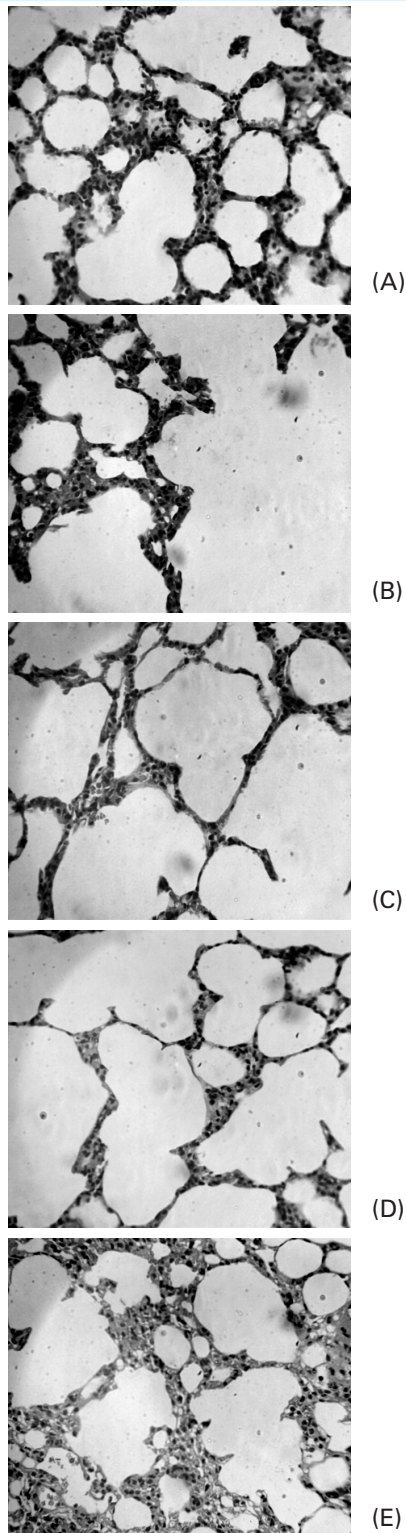


Figura 4: Lâminas com coloração de HE com aumento de 16x40. A – grupo controle; B – grupo papaína; C – grupo papaína + corticoide; D – grupo papaína + laser 830 nm; E – grupo papaína + corticoide + laser

Tabela 1: Análise histopatológica qualitativa dos grupos estudados

Achados Grupos	Enfisema Pulmonar	Traqueíte	Outros
Grupo Controle			
HTD	+	-	-
HTE	+	-	-
Traqueia	-	-	-
Grupo Papaína			
HTD	+++		-
HTE	+++		-
Traqueia	-	+	-
Grupo Papaína+corticoide			
HTD	++	-	-
HTE	+++		Bronquiectasia
Traqueia	-	+++	-
Grupo Papaína + laser			
HTD	+++		Abscedação intrabrônquica
HTE	++ +++		
Traqueia	-	+++	
Grupo Papaína + laser + corticoide			
HTD	+++	-	
HTE	+	-	
Traqueia	-	+	

Legenda: + (Leve), ++ (Moderado), +++ (Grave)
HTD – hemitórax direito; HTE – hemitórax esquerdo

Dados mostrados na análise histopatológica do grupo controle (Figura 4A) apresentam distorção arquitetural do parênquima pulmonar, evidenciando características de enfisema leve. Junqueira et al.¹⁷ demonstraram que o estresse oxidativo pode desenvolver-se gradualmente com a idade, em consequência do aumento do níveis plasmáticos de produtos derivados da lipoperoxidação e da ativação de enzimas antioxidantes presentes nos eritrócitos circulares na corrente sanguínea. Essas evidências indicam um possível envolvimento da senescência celular na patogenia do enfisema pulmonar¹⁸.

A papaína é reconhecida por apresentar uma potente atividade elastolítica, degradando não apenas a elastina, como também o colágeno dos tecidos¹⁹. Na imagem histológica (Figura

4B), pode-se observar uma inflamação crônica moderada com aumento dos espaços alveolares, identificando um enfisema moderado, ou seja, atingi-se o padrão de enfisema esperado.

Fusco et al.²⁰ afirmam que as alterações histopatológicas e morfométricas encontradas em pulmões submetidos à ação da papaína demonstram aumento de espaços alveolares, com ruptura de septos alveolares, satisfazendo critérios morfológicos de reprodução do enfisema pulmonar pan-acinar, caracterizado por um aumento uniforme dos ácinos desde o bronquíolo respiratório até o alvéolo terminal.

Os corticosteroides exercem atividade anti-inflamatória e imunossupressora, tendo-se constituído numa valiosa arma terapêutica, frequentemente usada no tratamento de doenças, tais como asma, doença pulmonar obstrutiva crônica, doenças intersticiais pulmonares, doenças colágeno-vasculares, vasculites sistêmicas, transplantes de órgãos²¹.

A dexametasona é a forma sintética do hormônio cortisol, sendo utilizada no tratamento de displasia pulmonar e em doenças de origem inflamatória, como rinite alérgica, e o seu princípio ativo/eficácia está na ação anti-inflamatória^{22, 23, 24}. Entretanto, não foram encontrados na literatura, trabalhos referentes ao uso da dexametasona injetável no tratamento do enfisema pulmonar.

Em um estudo de Niewoehner et al.²⁵, 271 pacientes com exacerbação aguda de DPOC foram divididos em três grupos: o primeiro grupo recebeu 125 mg de metilprednisolona por via endovenosa; o segundo, a mesma dose de metilprednisolona; e o terceiro, placebo EV. Os dois grupos que receberam corticoide apresentaram menos fracasso terapêutico, avaliado aos 30 e 90 dias, e menor tempo de internação. Não ocorreram benefícios clínicos aos seis meses e o esquema com corticoide durante oito semanas não foi superior ao de duas semanas. Portanto, o benefício máximo ocorre nas duas primeiras semanas.

Em contrapartida, ao tratar-se apenas com corticoide dexametasona, utilizando uma dose de 0,5 mg/kg/dia durante dez dias, não

foi possível observar uma melhora do processo inflamatório, sendo visto somente, uma não progressão da doença, ou seja, os níveis de enfisema se mantiveram em graus de moderado a leve, (Figura 4C). O corticoide padrão ouro para tratamento de DPOC geralmente é aplicado no modo inalatório, o que não foi feito neste trabalho por falta de uma metodologia mais fidedigna na aplicação do fármaco em animais. Em relação ao corticoide sistêmico o mais utilizado seria o metilprednisolona, porém não foi possível estabelecer uma dose correta, visto que não foram encontrados trabalhos em que se utilizassem esse corticoide nos animais. Já a dexametasona, utilizada por Aguilar-Nascimento et al.¹⁵, foi aplicada também neste experimento.

Genovese²⁶ relata que a ação da radiação *laser* de baixa potência controla a produção de substâncias presentes no fenômeno da dor e da inflamação, tais como a prostaglandina, a prostaciclina, a histamina, a serotonina, a bradicinina e o leucotrieno, além de modificar as reações enzimáticas normais tanto no sentido de excitação (síntese de ATP) como no de inibição (bloqueio da enzima ciclooxigenase).

Siqueira et al.²⁷ verificaram o uso do *laser* AsALGa, 830 nm, com dose de 4J/cm², como atuante no processo de cicatrização de úlceras de pressão graus 3 e 4, o grupos receberam aplicação diária de *laser* durante dez dias. Verificou-se uma redução de 30,42% nas áreas das úlceras tratadas, mostrando que houve um aumento na velocidade de cicatrização em relação ao paciente controle.

Em um estudo semelhante, Mendez²⁸ analisou a influência da dose e do comprimento de onda no reparo tecidual em feridas cutâneas em ratos. Nesse trabalho, ele utilizou os comprimentos de 830 nm e 685 nm isolados e em conjunto, com doses de 20J/cm² e 50 J/cm². Os resultados obtidos evidenciaram um melhor aumento na produção de colágeno, quando comparados com o grupo controle.

Alves et al.¹² realizou uma pesquisa utilizando LBP (670 nm) no tratamento da DPOC experimental em ratos, em que foi observado que

a laserterapia de baixa potência é capaz de atenuar a migração neutrofílica, sendo então capaz de diminuir a lesão pulmonar. Já nesta pesquisa, no grupo tratado somente com *laser*, não pode ser observada redução do processo inflamatório; e o achado histológico (Figura 4D) apresenta inflamação crônica e enfisema graves e alguns apresentam ainda processo inflamatório severo com abscedação intrabrônquica; portanto, mesmo com suas propriedades anti-inflamatórias, verifica-se que a utilização isolada do *laser*, não foi suficiente para atenuar esse processo.

Durantes esta pesquisa, não foram encontrados, na literatura, estudos referentes ao uso associado de LBP e corticoide no enfisema pulmonar; contudo, neste trabalho, o grupo submetido ao tratamento com corticoide associado ao LBP apresentou um melhor aspecto e com evolução de enfisema grave e processo inflamatório crônico para enfisema leve detectado pelo patologista, quando comparado ao grupo submetido apenas ao tratamento com corticoide e LBP isoladamente, bem como no grupo exposto e não tratado, mostrando assim que as propriedades anti-inflamatórias tanto do *laser* quanto do corticoide em associação foram eficazes (Figura 4E).

Conclusão

Entende-se, com as análises realizadas, que a indução do enfisema pulmonar por meio da instilação intratraqueal de solução de papaína pode ser comprovada e que o tratamento isolado do *laser*, bem como do corticoide, não demonstrou melhora muito significativa, pelo menos no aspecto histológico, do processo inflamatório, e a não eficácia do corticoide talvez seja justificada pelo uso da droga dexametasona, uma vez que ela não é a primeira linha no tratamento da DPOC. Já a laserterapia de baixa potência associado ao uso de corticóides atenuou o processo inflamatório, agindo diretamente na evolução de enfisema grave, para moderado à leve. Portanto, nota-se a necessidade de novos estudos, inclusive com um número maior de animais, para que

futuramente seja possível fundamentar a utilização do LBP como efeito potencializador ao tratamento convencional na terapia de pacientes com enfisema pulmonar.

Referências

1. American Lung Association. Estados Unidos da América [acesso em 2010 set]. Disponível em: <<http://www.lungusa.org>>.
2. Macintyre NR. Chronic obstructive pulmonary disease: emerging medical therapies. *Respir Care*. 2004;49(1):64-71.
3. II Consenso Brasileiro Sobre Doença Pulmonar Obstrutiva Crônica. *J Bras Pneumol*. 2004;30(Supl 5):S1-S42.
4. Guyton AC, Hall JE. *Tratado de Fisiologia Médica*. 9ª ed. Rio de Janeiro: Guanabara Koogan; 1997.
5. West JB. *Fisiopatologia pulmonar moderna*. 4ª ed. São Paulo: Editora Manole; 1996.
6. Snider GL, Lucey EC, Stone PJ. Animal models of emphysema. *Am Rev Respir Dis* 1986;133:149-69.
7. Snider GL, Sherter CB. A one-year study of the evolution of elastase-induced emphysema in hamsters. *J Appl Physiol* 1977;43:721-9.
8. Paques FW, Macedo GA. Lipases de látex vegetais: propriedades e aplicações industriais. *Química Nova*. 2006;29(1):93-9.
9. Jardim JRB, Oliveira JCA, Rufino R, editores. *Doença Pulmonar Obstrutiva Crônica*. Projeto diretrizes. Sociedade Brasileira de Pneumologia e Tisiologia; 2001.
10. Lopes LA, Brugnera AJ. Aplicações clínicas do laser não-cirúrgico. In: Brugnera AJ, Pinheiro ALB. *Lasers na Odontologia Moderna*. São Paulo: Pancast. p. 100-20; 1998.
11. Aimbire F, Albertine R, Magalhães RG, Lopes Martins RAB, Castro Faria Neto HC, Zangaro RA, et al. Effect of LLLT Ga-Al-As (685nm) on LPS induced inflammation of the airway and lung in the rat. *Lasers Med Sci*. 2015;20(1):11-20.
12. Alves WS, Oliveira Júnior GC de, Santo LAE do, Beserra MRS, Carvalho FAS de. Terapia com laser 670 nm no tratamento da DPOC experimental em ratos. *ConScientiae Saúde*. 2010;9(4):610-7.



13. Almeida-Lopes L, Velez-Gonzales M, Brugnera Júnior A, Pinheiro AB. The use low laser therapy for wound healing: clinical study. In: Annual meeting-laser in surgery and medicine; 1999.
14. Rocha JCT. Terapia laser, cicatrização tecidual e angiogênese. *Rev Bras Promoç Saúde*. 2004;17(1):44-8.
15. Aguilar-Nascimento JE de, Silva LRF da, Teixeira RL, Oliveira AF de. Deflazacort e cicatrização de anastomoses colônicas. Estudo experimental em ratos. *Rev Assoc Med Bras. [on-line]*. 2000;46(3):218-23. ISSN 0104-4230. <<http://dx.doi.org/10.1590/S0104-4230200000300006>>.
16. Global Initiative for Chronic Obstructive Lung Disease [internet], 2008. [acesso em 2010 jun 5]. Disponível em: <<http://www.goldcopd.com>>.
17. Junqueira VB, Barros SB, Chan SS, Rodrigues L, Giavoratti L, Abud RL, et al. Aging and oxidative stress. *Mol Aspects Med*. 2004;25(1-2):5-16.
18. Di Petta A. Patogenia do enfisema pulmonar – eventos celulares e moleculares. *Einstein*. 2010;8(2 Pt 1):248-51.
19. Turino GM. The origins of a concept: the protease-antiprotease imbalance hypothesis. *Chest* 2002;122:1958-60.
20. Fusco LB, Pêgo-Fernandes PM, Xavier AM, Pazetti R, Rivero DHRF, Capelozzi VL, Jatene FB. Modelo experimental de enfisema pulmonar em ratos induzido por papaína. *J Pneumol*. 2002 jan-fev;28(1).
21. Silva EC. Aspectos biomecânicos musculares relacionados à administração experimental de corticoide sistêmico. São Carlos: FMRP-USP; 2002.
22. Mataloun MMGB, Gibelli MAC, Kato AV, Vaz FAC, Leone CR. Use of corticosteroids and the outcome of infants with bronchopulmonary dysplasia. *Rev Hosp Clin, São Paulo*. 1999;54(6):175-80.
23. Lima JG. Supressão hipotálamo-hipófise-adrenal e risco de insuficiência adrenal secundária devido ao uso de dexametasona nasal. *Arq Bras Endocrinol Metab, São Paulo*. 2002;46(2):193-6.
24. Dani C, Bertini G, Simone P, Rubaltelli FF. Hypertrophic cardiomyopathy in preterm infants treated with methylprednisolone for bronchopulmonary dysplasia. *Pediatrics*. 2006;117.
25. Niewoehner DE, Erbland ML, Deupree RH, Collins D, Gross NJ, Light RW, et al. Effect of systemic glucocorticoids on exacerbation's of chronic obstructive pulmonary disease. *N Engl J Med*. 1999;340(25):1941-7.
26. Genovese, WJ. Laser de baixa intensidade: aplicações terapêuticas em odontologia. São Paulo: Lovise; 2000, p. 49-50, 77-86, 78-79.
27. Siqueira FCHN, Reinert TC, Correa KP, Kotz JC, Bertolini GRF. Uso de laser de baixa intensidade, AsAlGa,830nm, em pacientes portadores de úlceras de pressão. *Reabilitar*. 2004 abr-jun;6(23):10-5.
28. Mendez TMT. Avaliação da influência da dose e do comprimento de onda no processo de reparo subcutâneo de feridas submetidas à laserterapia [dissertação de mestrado em Engenharia Biomédica]. São José dos Campos: Universidade do Vale do Paraíba-Univap; 2002.