

Intervenção fisioterapêutica na síndrome otodental – estudo de caso

Physiotherapy intervention in otodental syndrome – case study

Ana Claudia Nunciato¹; Andréa Corrêa Carrascosa²

¹Doutoranda, Programa de Pós Graduação em Ciências Biológicas (Fisiologia) – UFRJ. Rio de Janeiro, RJ – Brasil.

²Docente do curso de Fisioterapia, Departamento de Ciências Biológicas e da Saúde – Uniara. Araraquara, SP – Brasil.

Endereço para correspondência

Ana Claudia Nunciato
Avenida das Américas, 1245, apto 3013, Barra da Tijuca
22631-000 – Rio de Janeiro – RJ [Brasil]
ananunciato@gmail.com

Resumo

Introdução: A Síndrome Otodental (SO) é caracterizada por anomalias dentais, perdas auditivas e coloboma ocular. Alterações oclusais são frequentes e estão associadas com desenvolvimento alterado da face. **Objetivo:** Avaliar o efeito da Facilitação Neuromuscular Proprioceptiva (FNP) para os músculos da mímica facial e Reeducação Postural Global (RPG) na postura da cabeça e cervical em portadora de SO. **Métodos:** Participou uma voluntária, 10 anos, com SO, apresentando perda auditiva e rinite alérgica, atraso na erupção dentária, dificuldade de respiração e hábitos parafuncionais. Foi aplicado um programa de exercícios de FNP para a face, seguido de RPG por sete semanas. **Resultados:** Observou-se melhora da expressão e tônus facial após o tratamento. **Conclusão:** A RPG associada à FNP na face promoveu melhora da força dos músculos de mímica e de expressão facial e melhora da postura da cabeça e cervical em portadora de SO, sugerindo sua utilização como conduta fisioterapêutica nestes casos.

Descritores: Anormalidades dentárias; Modalidades de fisioterapia; Postura.

Abstract

Introduction: Otodental Syndrome (OS) is characterized by dental anomalies, hearing loss and eyes coloboma. Occlusal changes are common and are associated with abnormal face development. **Objective:** To evaluate the effect of Proprioceptive Neuromuscular Facilitation (PNF) for the facial muscles and Global Postural Reeducation (GPR) in head and neck posture in patient with OS. **Methods:** A volunteer, ten years old, carrier OS, presenting hearing loss and allergic rhinitis, delayed tooth eruption, difficulty breathing and parafunctional habits participated in this study. We applied a PNF program of exercises for the face, followed by GRP for seven weeks. **Results:** We observed an improvement of facial expression and muscle tone after treatment. **Conclusion:** The GRP associated with PNF face promoted improvement in muscle strength of mime and facial expression and improves the posture of the head and neck in carrier OS, suggesting its use as a practice of physical therapy in these cases.

Key words: Physical therapy modalities; Posture; Tooth abnormalities.

Introdução

A Síndrome Otodental é caracterizada por um fenótipo dental típico determinado por uma herança autossômica dominante. Consiste em alargamento de caninos e molares (dentes fundidos, exibindo coroas em forma de globo), nas dentições primária e permanente, ausências dentárias ou dentes supranumerários, além de perdas auditivas às ondas de alta frequência e coloboma ocular¹⁻³. O gene associado com estas características é uma região crítica do cromossomo 20q13.1⁴.

As anomalias dentais determinam frequentes alterações dentofaciais, como mordida aberta anterior, mordida cruzada posterior associada com a maxila em forma de “V” e palato alto⁴⁻⁶. As alterações oclusais encontradas nos indivíduos portadores têm sido associadas a características faciais adaptativas, como a presença de face longa, anteversão das narinas, longo *filtrum*, bochechas volumosas e postura anormal dos lábios^{5,7,8}.

A intervenção sobre as alterações dentárias é complexa, exigindo múltiplas especialidades da odontologia que irão determinar os procedimentos de acordo com o grau de acometimento dos indivíduos^{2,3,5}. Tratamentos irreversíveis, como as extrações dentárias, são necessários em alguns casos; no entanto, as condutas mais conservadoras têm sido preconizadas. O acompanhamento do otorrinolaringologista e oftalmologista também são necessários devido às perdas auditivas e alterações oculares².

Apesar de haver na literatura, descrição de variadas alterações funcionais associadas com a má-formação dentária⁴⁻⁸ e de se priorizar os métodos conservadores de intervenção², o tratamento direcionado para a reeducação funcional da face e da postura da cabeça, na síndrome otodental não tem sido explorado.

Nesse sentido, a fisioterapia poderia contribuir de forma importante por utilizar recursos e técnicas com efeitos comprovados sobre a melhora funcional da face e sobre a postura corporal.

Técnicas de reeducação das posturas em cadeias têm sido utilizadas com o objeti-

vo de reeducar a correta função diafragmática e promover o realinhamento da postura corporal^{9,10}. Além disso, o método Facilitação Neuromuscular Proprioceptiva (FNP) é uma técnica que pode ser aplicada na face e preconiza o aumento nas respostas dos movimentos neuromusculares por meio da estimulação dos músculos e o uso de procedimentos, tais como resistência, padrões de facilitação, reflexo de estiramento, comando verbal, contato manual e estímulos visuais¹¹.

Assim, neste estudo objetivou-se avaliar a influência do tratamento fisioterapêutico, com a utilização de técnicas de FNP para os músculos da mímica facial e de reeducação Postural Global (RPG) para postura da cabeça e da cervical em uma portadora de Síndrome Otodental.

Materiais e métodos

Participou deste estudo uma voluntária, com dez anos de idade, portadora de Síndrome Otodental, encaminhada para tratamento fisioterapêutico na Clínica de Fisioterapia no Centro Universitário de Araraquara – UNIARA.

A voluntária foi encaminhada por uma clínica de odontologia, na qual fazia acompanhamento de rotina, sendo constatado atraso da erupção dentária primária e secundária. Não havia sido submetida a nenhum tratamento irreversível, como ortodontia ou extração dentária até o momento da avaliação.

Obteve-se relato de perda gradual da audição da paciente e diagnóstico de rinite alérgica que foram detectadas em avaliação otorrinolaringológica prévia, além de dificuldade na respiração nasal noturna com presença de hábitos parafuncionais do sistema mastigatório (roer unhas, morder tampas de caneta e apoiar o queixo na mão).

A herança genética familiar da voluntária deste estudo foi apresentada anteriormente por Santos-Pinto et al.³. A Figura 1 apresenta os indivíduos acometidos em três gerações dessa família, chamando atenção para a voluntária avaliada neste estudo (indivíduo III-24).

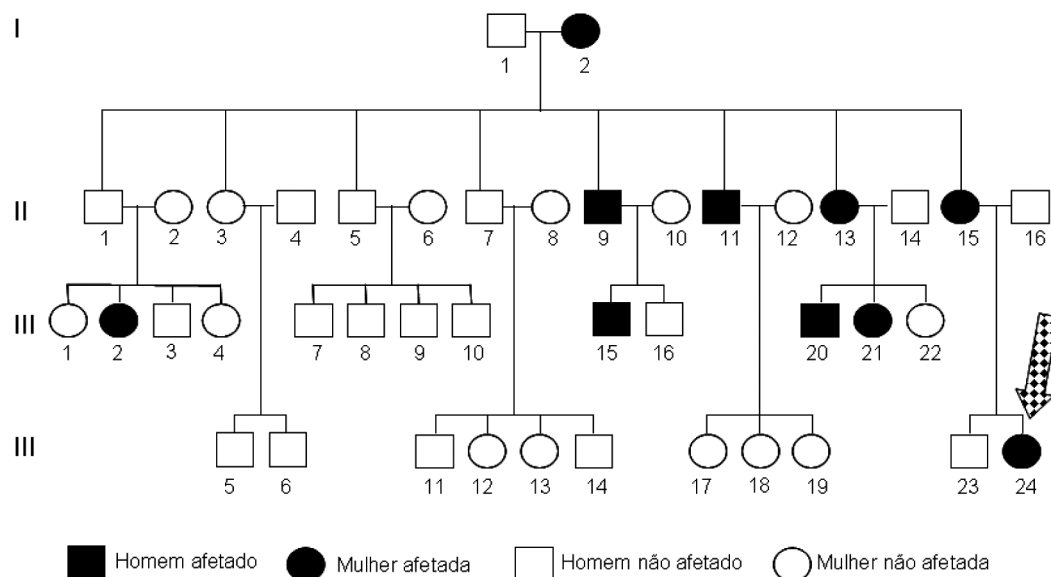


Figura 1: Distribuição dos indivíduos em uma família com Síndrome Otodental. Detalhe é dado à voluntária deste estudo (indivíduo III-24)

Após a coleta dos dados na anamnese foi realizado o exame físico. Solicitou-se à criança que permanecesse sentada em uma cadeira, com os pés apoiados no chão e com a cabeça na posição habitual. Para a avaliação da expressão facial, observaram-se os seguintes aspectos: (1) posição habitual de repouso dos lábios, classificando-os em: ocluídos – quando os lábios apresentavam-se em contato leve; entreabertos – quando os lábios apresentavam-se separados; e abertos – quando os lábios apresentavam-se separados. (2) Lábio inferior com eversão. (3) Tônus das bochechas (normais ou hipotônicas).

A função dos músculos da mímica facial (orbicular do olho, frontal, piramidal, zigomático maior, risório, orbicular dos lábios, bucinador, supra e infra-hióideos) foi avaliada por meio de testes de força muscular¹². Todos os testes foram realizados com a voluntária sentada, não sendo considerado o efeito da gravidade para avaliação dos músculos da face. Foram solicitadas as contrações ativas de cada músculo avaliado, sendo as respostas graduadas em: zero (nenhuma contração); traço (contração mínima); regular (movimento com dificuldade) e normal (movimento completo com facilidade)¹².

A postura foi avaliada com a voluntária em posição neutra e relaxada, descalça e utilizando traje de banho. As posturas da cabeça e cervical foram avaliadas nas vistas lateral (anteriorização da cabeça e retificação cervical) e anterior (rotações e inclinações laterais da cabeça), segundo Palmer e Epler¹², e registradas por meio de fotografias.

Os registros fotográficos e os testes de força muscular foram realizados antes e após a intervenção fisioterapêutica.

Este estudo foi desenvolvido atendendo à Resolução 196/96 do Conselho Nacional de Saúde (CNS) e aprovado pelo Comitê de Ética em Pesquisa do Centro Universitário de Araraquara – UNIARA (protocolo nº 358/05). A responsável pela paciente assinou um Termo de Consentimento Livre e Esclarecido.

Protocolo de tratamento

O protocolo de tratamento constituiu-se de um programa de exercícios de FNP para face, seguido de RPG, realizado duas vezes por semana, por sete semanas, totalizando 14 sessões.

A voluntária realizava, inicialmente, com os comandos verbais e manuais do examina-

dor, os padrões de movimento de FNP¹¹ dos músculos orbicular do olho, frontal, piramidal, zigomático maior, risório, orbicular dos lábios, bucinador, supra e infra-hióideos na posição sentada, de frente para um espelho, duas séries de dez repetições para cada músculo.

Em seguida, era submetida à execução da postura “rã no chão com braços abertos” do método RPG, posicionada em decúbito dorsal, inicialmente com os braços abduzidos a 45°, antebraços supinados e palmas da mão voltadas para cima; os membros inferiores em abdução, flexão de quadril e flexão de joelhos com plantas dos pés unidas. As pompagens dorsal e lombar eram realizadas para alinhamento e retificação das curvaturas vertebrais destas regiões.

A partir da posição inicial, os membros superiores seguiam em abdução evitando compensações; e os membros inferiores, da mesma forma, avançavam em sentido caudal mantendo a posição dos pés.

A progressão da postura era realizada até o limite da voluntária, sendo o tempo de permanência em cada sessão de 20 minutos.

Resultados

Observou-se melhora da expressão facial e do tônus muscular da face em repouso após o tratamento (Figura 2B), quando comparado ao pré-tratamento (Figura 2A). Notou-se lábios entreabertos, lábio inferior com eversão e hipotonia das bochechas antes do tratamento (Figura 2A), e, após o tratamento, os lábios apresentam-se ocluídos, com o lábio inferior sem eversão e as bochechas normais (Figura 2B).

Todos os músculos da mímica facial avaliados (orbicular do olho, frontal, piramidal, zigomático maior, risório, orbicular dos lábios, bucinador, supra e infra-hióideos) obtiveram graus de força “regular” antes do tratamento; e “normal”, após o protocolo fisioterapêutico.

Na vista anterior, não foram observadas inclinações laterais ou rotações da cabeça antes ou após o tratamento (Figura 2A). Na vista la-

teral, antes do tratamento, notou-se anteriorização da cabeça e retificação cervical (Figura 3A), enquanto que, após o tratamento, houve melhor alinhamento do segmento craniocervical com redução da retificação cervical e da anteriorização da cabeça (Figura 3B).

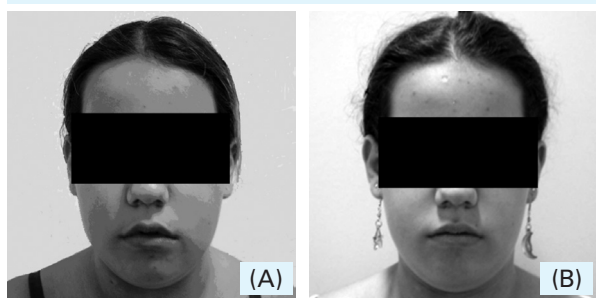


Figura 2: Expressão facial e postura da cabeça de portadora de Síndrome Otodental antes (A) e após (B) intervenção fisioterapêutica. Notam-se alterações da expressão facial em repouso após o tratamento

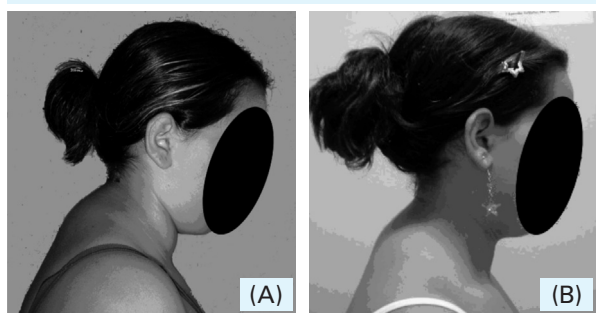


Figura 3: Postura da cabeça e cervical de portadora de Síndrome Otodental antes (A) e após (B) intervenção fisioterapêutica. Nota-se redução da anteriorização da cabeça e da retificação cervical após o tratamento

Discussão

A Síndrome Otodental é uma condição rara, cuja característica principal é a má-formação dentária^{4,5}. Esta característica tem direcionado os estudos para a descrição das anormalidades morfológicas dos dentes por meio de radiografias e registros fotográficos da cavidade

oral^{3,5,6}. A avaliação das perdas auditivas e das alterações oculares também é frequente no relato dos casos, que se apresentam em graus variados de acometimento¹⁻⁶.

Alterações funcionais como hipotonia e hipofunção dos músculos elevadores da mandíbula, hipotonia das bochechas e propriocepção bucal alterada¹⁻³ têm sido relatadas em portadores de SO, restringindo-se, no entanto, a sua descrição. A aplicação de condutas para a melhora funcional na síndrome otodental não foi, até o momento, explorada na literatura.

Há evidências de que alterações morfológicas da face e determinadas características dentofaciais poderiam estar relacionadas com alterações posturais^{14,15}. A existência de conexões anatômicas e biomecânicas entre o sistema motor mandibular, innervado pelo trigêmeo, e o sistema motor cervical, innervado pelos nervos espinhais reforçam estas relações¹⁶.

As intervenções com uso de reeducação postural em cadeias têm sido utilizadas em indivíduos com patologias com consequências sobre a região craniocervical como as disfunções temporomandibulares¹⁷ e alterações respiratórias^{9,10}. Resultados indiretos como a redução da dor orofacial¹⁷ e modificações sobre variáveis respiratórias^{9,10,18} têm sido associadas à melhora do alinhamento postural¹⁹, evidenciando o efeito direto da técnica sobre toda a cadeia muscular tratada; e indireto, sobre os sistemas respiratório e mastigatório.

O método de RPG promove realinhamento da coluna e melhor funcionamento do sistema respiratório por meio da tração – que alonga estruturas retraídas – e do fortalecimento – obtido com o uso de posturas isotônicas excêntricas^{9,10,13}. A postura “rã no chão com braços abertos”, aplicada na voluntária, permitiu o alongamento da cadeia muscular respiratória e maior estabilidade dos pontos de inserção do diafragma.

O realinhamento do segmento craniocervical, verificado neste estudo, foi relatado por outros autores^{9,10,17} e pode ter ocorrido por um afastamento axial entre as vértebras determinado pela leve tração exercida pelo examinador na

região occipital durante a realização da postura de RPG¹⁹. Outra explicação para este resultado é o ganho de comprimento da fásia cérvico-tóraco-abdominal que pode ter ocorrido pelo tensionamento desta estrutura durante a realização dos movimentos torácicos expiratórios realizados durante a manutenção da postura²⁰.

Uma explicação mais abrangente para as modificações posturais encontradas com a utilização do RPG pode ser atribuída a uma reprogramação psicomotora e proprioceptiva¹⁹, com consequentes repercussões também sobre o posicionamento dos segmentos da face. Desta forma, o aumento do tônus muscular da face em repouso pode ser resultado de uma modificação do esquema corporal¹⁹, além dos efeitos da intervenção direta sobre esta região por meio da FNP.

Os exercícios de FNP têm sido utilizados com o objetivo de estimular a combinação dos movimentos funcionais da face e da expressão facial, manter a musculatura ativa e estimular a percepção dos movimentos^{11,21,22} agindo, desse modo, no posicionamento dos segmentos faciais em repouso e no ganho de força da musculatura de mímica.

As alterações da expressão facial na avaliação da voluntária pós-tratamento – lábios ocluídos, lábio inferior sem eversão e bochechas normais – são semelhantes aos resultados obtidos por Namura et al.²². Estes autores aplicaram um programa de FNP na face, realizado três vezes ao dia, por um mês, em indivíduos sem alterações traumáticas ou oclusais, verificando melhora estética dos tecidos moles faciais, com alteração da silhueta facial que eles associaram a um aumento do trefismo muscular na região perioral²².

Uma limitação no estudo atual foi relativo à ausência do controle de peso corporal da voluntária durante o protocolo de exercícios – o que poderia modificar o volume e perfil faciais por alterações de gordura subcutânea – no entanto, as alterações da expressão facial em repouso foram associadas com ganho de força dos músculos da mímica facial sugerindo, assim, melhora do tônus muscular.

Uma preocupação comum após a realização de condutas corretivas é relativa à duração de seus efeitos. Tem-se verificado redução progressiva dos ganhos obtidos nas semanas seguintes ao término das intervenções com reeducação postural, sendo necessária a aplicação de protocolos mais longos e seguimento dos casos¹⁰, o que é também necessário em programas de reeducação funcional da face²². Neste estudo, apesar de não serem apresentadas avaliações posteriores ao final do protocolo de intervenção de sete semanas, a manutenção dos resultados obtidos foi garantida pela continuidade do tratamento fisioterapêutico oferecido à voluntária após a pesquisa.

Acredita-se que, apesar da raridade da síndrome, a avaliação da influência do protocolo apresentado seja imprescindível para chamar atenção sobre a importância da reeducação funcional da face e da postura nesses indivíduos e assim, enfatizar o papel do fisioterapeuta na equipe multidisciplinar.

Conclusão

Concluiu-se que o método de RPG associado à FNP na musculatura da face promoveu melhora da força dos músculos da mímica facial e da expressão facial bem como da postura da cabeça e da cervical em portadora de Síndrome Otodental, sugerindo sua utilização como conduta fisioterapêutica em indivíduos com este diagnóstico.

Referências

1. Van Doorne LV, Wackens G, De Maeseneer M, Deron P. Otodental syndrome. A case report. *Int J Oral Maxillofac Surg*. 1998;27(2):121-4.
2. Bloch-Zupan A, Goodman JR. Otodental syndrome. *Orphanet J Rare Dis*. 2006;21:1-5.
3. Santos-Pinto L, Oviedo MP, Santos-Pinto A, Iost HI, Seale NS, Reddy AK. Otodental syndrome: three familial case reports. *Pediatr Dent*. 1998;20(3):208-11.
4. Vieira H, Gregory-Evans K, Lim N, Brookes JL, Brueton LA, Gregory-Evans CY. First genomic localization of oculo-oto-dental syndrome with linkage to chromosome 20q13.1. *Invest Ophthalmol Vis Sci*. 2002;43(8):2540-5.
5. Colter JD, Sedano HO. Otodental syndrome: a case report. *Pediatr Dent*. 2005 Nov-Dec;27(6):482-5.
6. Chen RJ, Chen HS, Lin LM, Lin CC, Jorgenson RJ. Otodental dysplasia. *Oral Surg Oral Med Oral Pathol*. 1988;66(3):353-8.
7. Witkop CJ JR, Gundlach KK, Streed WJ, Sauk JJ JR. Globodontia in the otodental syndrome. *Oral Surg Oral Med Oral Pathol*. 1976;41(4):472-83.
8. Silva FB, Sampaio LMM, Carrascosa AC. Avaliação fisioterapêutica dos sistemas mastigatório e respiratório de um portador de síndrome otodental – um estudo de caso. *Revista Bras. Fisioter*. 2006;10(1):133-6.
9. Teodori RM, Moreno MA, Fiori Junior JF, Oliveira ACS. Alongamento da musculatura inspiratória por intermédio da reeducação postural global (RPG). *Rev Bras Fisioter*. 2003;7(1):25-30.
10. Teodori RM, Negri JR, Cruz MC, Marques AP. Reeducação Postural Global: uma revisão da literatura. *Rev Bras Fisioter*. 2011;15(3):185-9.
11. Sharman MJ, Cresswell AG, Riek S. Proprioceptive neuromuscular facilitation stretching: mechanisms and clinical implications. *Sports Med*. 2006;36(11):929-39.
12. Palmer ML, Epler ME. Fundamentos das técnicas de avaliação musculoesquelética. Rio de Janeiro: Guanabara Koogan; 2000.
13. Rosário, JLP et al. Reeducação postural global e alongamento estático segmentar na melhora da flexibilidade, força muscular e amplitude de movimento: um estudo comparativo. *Fisioter pesq*. [online]. 2008;15(1):12-8.
14. Faria PT, De Oliveira Ruellas AC, Matsumoto MA, Anselmo-Lima WT, Pereira FC. Dentofacial morphology of mouth breathing children. *Braz Dent J*. 2002;13(2):129-32.
15. Sies ML, Farias SR, Vieira MM. Respiração oral: relação entre o tipo facial e a oclusão dentária em adolescentes. *Rev Soc Bras Fonoaudiol*. 2007;12(3):191-8.



16. Ceneviz C, Mehta NR, Forgione A, Sands MJ, Abdallah EF, Lobo SL, Mavroudi S. The immediate effect of changing mandibular position on the EMG activity of the masseter, temporalis, sternocleidomastoid, and trapezius muscle. *Cranio*. 2006;24(4):237-44.
17. Basso D, Corrêa E, Silva AM. Efeito da reeducação postural global no alinhamento corporal e nas condições clínicas de indivíduos com disfunção temporomandibular associada a desvios posturais. *Fisioter Pesq*. 2010;17(1):63-8.
18. Moreno MA, Catai AM, Teodori RM, Borges BLA, Cesar MC, Silva E. Efeito de um programa de alongamento muscular pelo método de Reeducação Postural Global sobre a força muscular respiratória e a mobilidade toracoabdominal de homens jovens sedentários. *J Bras Pneumol*. 2007;33(6):679-86.
19. Rossi LP, Brandalize M, Gomes ARS. Efeito agudo da técnica de reeducação postural global na postura de mulheres com encurtamento da cadeia muscular anterior. *Fisioterap Mov*. 2011;24(2):255-63.
20. Souchard PE. Reeducação postural global: método do campo fechado. 2ª ed. São Paulo: Ícone; 1986.
21. Vanswearinger J. Facial rehabilitation: a neuromuscular reeducation, patient centered approach. *Facial Plastic Surgery*. 2008;24(2):50-9.
22. Namura M, Motoyoshi M, Namura Y, Shimizu N. The effects of PNF training on the facial profile. *J Oral Science*. 2008;50(1):45-51.