

Análise por fotogrametria da influência da bandagem funcional no alinhamento da cintura escapular em idosas

Analysis by photogrammetry of the taping influence in alignment of the shoulder girdle in elderly women

Diego Miranda Mota¹; José Mário Nunes da Silva²; Michelle Vicente Torres³; Seania Santos Leal⁴

¹Bacharel em Fisioterapia – Faculdade Santo Agostinho – FSA, Teresina, PI – Brasil.

²Fisioterapeuta, Mestrando em Ciências e Saúde – Universidade Federal do Piauí – UFPI, Teresina, PI – Brasil.

³Fisioterapeuta, Mestre em Saúde Pública – Universidade de São Paulo – USP, Professora Titular – Universidade Estadual do Piauí, Teresina, PI – Brasil.

⁴Fisioterapeuta, Mestre em Bioengenharia – Universidade do Vale do Paraíba – Univap, Professora Titular – Faculdade Santo Agostinho – FSA, Teresina, PI – Brasil.

Endereço para correspondência

Diego Miranda Mota
R. 13 de Maio n 2348, Bairro: vermelha
64018-285 – Teresina – PI [Brasil]
diegomota23@hotmail.com

Resumo

Introdução: Entre as modificações fisiológicas que ocorrem com o envelhecimento, os desvios posturais são os mais facilmente perceptíveis nesse processo. **Objetivos:** Verificar a influência da aplicação da bandagem funcional no alinhamento da cintura escapular em idosos pela fotogrametria. **Método:** A amostra constituiu-se de 22 idosos do sexo feminino. A cintura escapular de cada voluntária foi avaliada por meio da fotogrametria nas vistas anterior, lateral e posterior usando-se o Software para Avaliação Postural (SAPO). **Resultados:** Houve melhora nos valores angulares e nas distâncias nas vistas anterior, lateral e posterior analisadas após a aplicação da bandagem funcional. **Conclusão:** O uso imediato da bandagem funcional nas idosas propiciou melhor simetria postural da cintura escapular.

Descritores: Bandagens; Fisioterapia (Técnica); Fotogrametria; Idoso; Postura.

Abstract

Introduction: Among the physiological changes that occur with aging, postural deviations are the most readily apparent in this process. **Objectives:** To assess the influence of dressing application in functional alignment of the shoulder girdle in the elderly by photogrammetry. **Method:** The sample consisted of 22 elderly women. The girdle of each volunteer was evaluated by photogrammetry seen in anterior, lateral and posterior through Software Postural Assessment (SAPO). **Results:** Improvement in angular values and distances seen in the anterior, lateral and posterior analyzed after applying the taping. **Conclusion:** The immediate use of banding in older functional provided an improvement in postural symmetry of the shoulder girdle.

Key words: Aged; Bandages; Photogrammetry; Physiotherapy (Techniques); Posture.

Introdução

O envelhecimento pode ser definido como um processo dinâmico e progressivo, ocorrendo alterações morfológicas, funcionais e bioquímicas, que vão limitando progressivamente o organismo, tornando-o mais susceptível às agressões intrínsecas e extrínsecas¹.

Apesar de o envelhecimento da população brasileira ser um fato recente, a quantidade de idosos pode ser considerada uma das maiores do mundo². Segundo o último censo realizado em 2010, indivíduos com 65 anos de idade ou mais, que era de 4,8% em 1991, passou para 5,9%, em 2000, e chegou a 7,4%, no ano de 2010³.

Entre as modificações fisiológicas que ocorrem com o envelhecimento, os desvios posturais são os mais facilmente perceptíveis nesse processo, resultando de alterações biopsicossociais⁴. Essas modificações de postura podem, em algum momento, estar tão pronunciadas que causam limitações e queixas de dor^{5,6}.

A cintura escapular é um dos componentes que mais sofre alterações com o desalinhamento postural, causado pelo desequilíbrio do conjunto osteomuscular. Ela está localizada sobre a parte posterossuperior do tórax e é composta pelos ossos das clavículas, das escápulas e do esterno, que são responsáveis pela transmissão de forças dos membros superiores para o corpo⁷.

O aumento da cifose torácica contribui para um desalinhamento da escápula, gerando uma rotação inferior e uma inclinação anterior. Esses desalinhamentos influenciam o ritmo escapulomer, ocasionando limitação da rotação superior e abdução escapular durante a elevação do ombro, limitando a amplitude de movimento de flexão/abdução do ombro. Esse tipo de desalinhamento escapular é o mais comum em casos de dor no ombro^{7,8}.

Várias são as técnicas que trabalham no alinhamento corporal como *isostretching*^{4,5}, reeducação postural global (RPG)⁹, pilates¹⁰. Além dessas, faz-se necessário usar algum outro instrumento que consiga manter a ação dos exercícios por maior tempo. Essa manutenção pode

ser conseguida pelo uso das bandagens funcionais que constitui uma técnica nova em que uma bandagem elástica é aplicada sobre a pele, podendo ser esticada de 120% a 140% do seu comprimento normal, resultando em um mecanismo de pressão/força¹¹.

Duarte e Fornasari¹² definem bandagem funcional como uma técnica em que se tem por objetivo modificar a mecânica dos segmentos alterados não rígidos, proporcionando repouso às estruturas danificadas, melhorando a funcionalidade dos segmentos, recuperando assim, a função deficitária sem anular outras mecânicas naturais vinculadas aos segmentos tratados com as bandagens.

Sendo a bandagem funcional uma técnica aplicada para apoio e proteção aos tecidos moles, sem limitar suas funções e aumentando à estabilidade articular, essas constituem instrumento terapêutico muito utilizado pelos fisioterapeutas de todo o mundo, devido aos seus benefícios no auxílio de técnicas de reabilitação em lesões articulares, ligamentares, musculares e posturais^{13,14}. Dessa forma, o objetivo neste estudo foi verificar a influência da aplicação da bandagem funcional no alinhamento da cintura escapular em idosas por meio da fotogrametria.

Metodologia

Trata-se de um estudo transversal utilizando uma amostra intencional (por conveniência) de 30 indivíduos do sexo feminino, com idade acima de 60 anos, participantes do grupo de idosas do projeto de extensão "Envelhecimento Saudável: Rosas do Entardecer" da Faculdade Santo Agostinho, que funciona no Movimento pela Paz na Periferia, localizado na Av. Valter Alencar, s/n, Bairro São Pedro, Teresina, Piauí, Brasil.

Para a pesquisa, as participantes foram esclarecidas sobre os objetivos e procedimentos e ao concordarem em participar, assinaram um Termo de Consentimento Livre e Esclarecido (TCLE). O estudo foi previamente aprovado pelo Comitê de Ética em Pesquisa da Faculdade

Santo Agostinho, estando de acordo com o parecer nº 475/11, e obedeceu a todas as normas da Resolução 196/96 do Conselho Nacional de Saúde.

Os critérios de exclusão do trabalho foram: possuir distúrbios ortopédicos que já proporcione erros inatos da postura (espondilólise, espondilolistese, tuberculose óssea e sem apresentar discrepâncias dos membros inferiores (MMII) maiores que 1 cm²), Distúrbios neurológicos (acidente vascular encefálico – AVE) e vestibulares (labirintite) que inativem as ações proprioceptivas de coordenação, equilíbrio e manutenção da postura; alergia, descamação e irritação cutânea à utilização da bandagem funcional (sendo realizado um teste prévio aplicando pedaço de 1 cm² na região atrás da orelha esquerda).

Da amostra inicial de 30 idosas participantes do estudo foram excluídas oito no momento da triagem com base nos critérios de exclusão, restando 22 idosas.

A análise da cintura escapular por fotogrametria foi realizada por meio do *software* de avaliação postural livre (SAPO®), programa de avaliação postural de domínio público disponibilizado no endereço <<http://puig.pro.br/sapo/>>. Esse programa permite captura de imagens, medidas de ângulos e distância da postura corporal humana, baseando-se na marcação de pontos anatômicos pré-determinados.

Para a coleta dos dados as idosas tiveram a área a ser avaliada despida e marcada usando bolinhas de isopor de 3 mm de diâmetro e adesivos circunferenciais nos pontos anatômicos. Os pontos bilateralmente marcados foram: acrômio, epicôndilo lateral, intersecção entre a margem medial, espinha da escápula e ângulo inferior da escápula, processo espinhoso C7 e processo espinho T9.

As participantes permaneceram em posição ortostática, em local previamente marcado, a uma distância de 2,7 m da máquina fotográfica (Fujifilm, de lente 28x30, 12 *megapixels*), posicionada paralela ao chão à altura de 1 m, com auxílio de um tripé, com prumo e *flash* com sombrinha difusora, sem utilização de *zoom*.

Após a marcação dos pontos iniciais, as idosas foram fotografadas nas vistas anterior, lateral e posterior; e, depois de bandadas, o mesmo procedimento foi realizado. Para a aplicação da bandagem, tomou-se o cuidado de higienização da pele da região aplicada com álcool 70%.

A bandagem foi aplicada na região da cintura escapular usando as técnicas em I e X. A técnica em I foi aplicada na borda medial da escápula (ponto fixo), seguida de maneira distal, com a força reativa para trás e tendo a direção para o tubérculo maior do úmero com sua tensão em 50 %. Para a técnica em X, a bandagem recebeu um corte no meio das duas pontas e foi aplicada tendo como ponto fixo a borda medial, ficando entre as escápulas, e a força reativa ficou voltada ao centro do ponto fixo com uma tensão de 50 % (Figura 1). A aplicação da Bandagem foi realizada por um único profissional fisioterapeuta com experiência na aplicação do método.

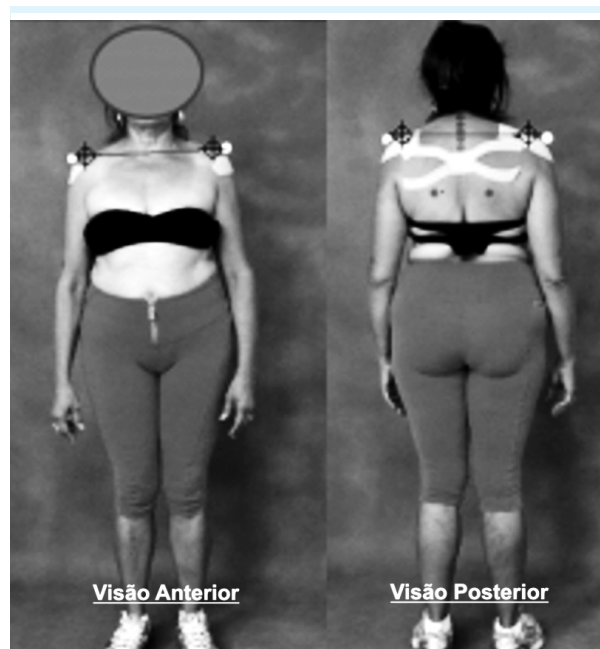


Figura 1: Técnica em I e X e seus pontos anatômicos nas vistas anterior e posterior

Os marcadores, previamente descritos, foram avaliados pela marcação livre de pontos do programa SAPO®, nos seguintes parâmetros antes e imediatamente após o posicionamento (Figura 2).

Anterior	Perfil	Posterior
Ângulo dos braços	Distância entre o tubérculo maior do úmero e acrômio	Ângulo partindo de C7 até o ângulo inferior da escápula
		Ângulo partindo de T9 para o braço
Distância entre os acrômios		
Distância entre as espinhas das escápulas		
Distância entre os ângulos inferiores da escápula		
Distância dos braços		

Figura 2: Protocolo para avaliação por meio de fotogrametria computacional (SAPO®)

Após a coleta dos dados, estes foram avaliados, primeiramente pelo teste de Shapiro-Wilk, para avaliar a normalidade, em seguida, utilizou-se o “t” de Student para amostras emparelhadas, considerando o nível de significância estatística de 95% ($p < 0,05$), por intermédio do programa Statistical Package for the Social Sciences (SPSS®, versão 17.0) for Windows.

Resultados

A Tabela 1 mostra a comparação dos parâmetros avaliados da visão anterior. Houve um aumento no ângulo dos braços, na distância entre os acrômios e na distância entre os braços. Todos esses resultados são indicativos de melhora do perfil postural dos avaliados e a diferença entre os dois momentos mostrou-se estatisticamente significativa para as três variáveis analisadas ($P < 0,001$).

Na visão posterior, em média, ocorreu uma diminuição entre a distância dos acrômios, a distância entre as espinhas das escápulas, a distância entre os ângulos inferiores das escápulas e distância entre os braços. Dessa forma, percebe-se que, assim como para a visão anterior, os parâmetros analisados foram favoráveis a uma percepção do alinhamento da escápula, sendo as diferenças entre os valores antes e depois estatisticamente significantes ($P < 0,001$) (Tabela 2).

Tabela 1: Dados comparativos entre as médias da avaliação postural (visão anterior) por biofotogrametria (SAPO®) antes e depois da aplicação de bandagens funcionais nas idosas participantes da pesquisa, Teresina (PI), 2011

Visão anterior	Antes	Depois	P
	Média ± DP	Média ± DP	
Ângulo dos braços (°)	81,89 ± 7,04	85,92 ± 7,10	<0,001
Distância entre os acrômios (mm)	183,56 ± 14,69	192,18 ± 14,25	<0,001
Distâncias entre os braços (mm)	279,09 ± 26,98	293,72 ± 27,59	<0,001

Tabela 2: Dados comparativos entre as médias da avaliação postural (visão posterior) por biofotogrametria (SAPO®) antes e depois da aplicação de bandagens funcionais nas idosas participantes da pesquisa, Teresina (PI), 2011

Visão posterior	Antes	Depois	P
	Média ± DP	Média ± DP	
Ângulo partindo de C7 até o ângulo inferior da escápula (°)	50,29 ± 5,84	42,16 ± 6,81	<0,001
Ângulo partindo de T9 para o braço (°)	91,01 ± 7,41	83,53 ± 7,67	<0,001
Distância entre os acrômios (mm)	190,12 ± 17,32	180,16 ± 20,78	0,0015
Distância entre as espinhas das escápulas (mm)	132,68 ± 16,27	125,53 ± 16,83	<0,001
Distância entre os ângulos inferiores da escápula (mm)	99,10 ± 12,72	84,03 ± 11,88	<0,001
Distância dos braços (mm)	284,26 ± 30,97	274,47 ± 29,17	<0,001

A Tabela 3 refere-se à variação na rotação dos ombros, percebendo-se maior ajuste no ombro direito e esquerdo, sendo esse ajuste estatisticamente significativo ($P < 0,001$).

Tabela 3: Dados comparativos entre as médias da avaliação postural (visão lateral direita e esquerda) por biofotogrametria (SAPO®) antes e depois da aplicação de bandagens funcionais nas idosas participantes da pesquisa, Teresina (PI), 2011

Visão lateral	Antes	Depois	P
	Média ± DP	Média ±DP	
Rotação do ombro direito (mm)	13,87 ±1,78	15,59 ±1,60	<0,001
Rotação do ombro esquerdo (mm)	13,31 ±1,76	14,69 ±1,80	<0,001

Discussão

Os resultados deste estudo mostraram a importância da bandagem funcional na manutenção do alinhamento da cintura escapular dos idosos participantes. Com efeitos imediatos, o método foi capaz de melhorar a postural da cintura escapular das idosas.

A melhoria na distância entre os acrômios pode ter sido decorrente de uma retração escapular pelo incremento da ação dos romboides e uma posteriorização do ombro ocasionada, possivelmente, pelo relaxamento dos peitorais maior e menor e trapézio fibras médias¹⁴.

Houve também um aumento da distância entre o manúbrio do esterno e os epicôndilos laterais, indicando um predomínio da rotação externa dos MMSS, após a aplicação da bandagem.

Esses dados fotogramétricos encontrados nesta pesquisa corroboram o estudo de Greig et al.¹⁵, que avaliaram a influência do *taping* (bandagem) na correção da cifose torácica, na atividade muscular torácica por EMG e na análise do equilíbrio corporal. Esses autores encontraram uma redução da cifose torácica em 9,7 % no grupo tratado com *taping*, quando comparado com o sem *taping* e uma melhora do alinhamento postural determinado pelo suporte mecânico da bandagem. Essa pesquisa demonstra, ainda, a ativação fraca, mas existente dos músculos esca-

pulotorácicos pela bandagem, demonstrando os efeitos imediatos encontrados na avaliação fotogramétrica do estudo aqui apresentado.

Segundo Watkins¹⁶, quando um estímulo sensorial é aplicado, a resposta inicial dos receptores é a transmissão de uma taxa de impulso acima dos valores de normalidade, a qual vai diminuindo progressivamente até os impulsos, finalmente, não responderem a nada, esperando-se, assim, uma acomodação do Sistema Nervoso Central (SNC) ao *input* mecanorreceptor. Então, todos os receptores se adaptam, parcial ou completamente, ao estímulo recebido. É provável que haja acomodação do SNC ao estímulo sensorial provocado pela bandagem funcional aplicada na cintura escapular dos pacientes do estudo, uma vez que se espera que a postura anteriorizada desse grupo ceda à tração posterior por ela provocada, alterando o alinhamento postural e, desse modo, por intermédio de *input* sensorial normal reestruture-se respostas plásticas e reorganize-se funcionalmente o SNC, promovendo uma base neurofisiológica mais normal.

Tem-se sugerido que a bandagem funcional atua inibindo a hiperatividade dos músculos agonistas e antagonistas, facilitando a atividade sinérgica, promovendo uma melhora da coordenação e otimizando o alinhamento articular estaticamente e durante o movimento. Sugerem também que a bandagem funcional aumenta o *feedback* aferente dos receptores cutâneos, o que facilita uma resposta neuromuscular apropriada^{17,18}.

Na visão posterior (Tabela 2), houve a redução geral muito significativa ($P < 0,001$) das distâncias acromiais, escapulares e dos olecranos em torno de 5,3%, denotando a aproximação entre as escápulas.

A distância entre as espinhas das escápulas reduziu 5,2 % (132,68 para 125,53 mm) e aquela entre os ângulos inferiores das escápulas diminuiu em 15,3 % (de 99,1 para 84,03 mm), sendo as bandagens, dessa forma, favoráveis à percepção do alinhamento da escápula. A distância entre os olecranos também reduziu 3,5 % antes e após a bandagem, evidenciando correção da rotação interna do ombro presentes nas al-

terações posturais com o envelhecimento. Esses dados são concordantes com a visão anterior e com a Tabela 3, na qual se observa, de forma independente, o incremento de rotação externa dos ombros direito e esquerdo que aumentaram respectivamente em 12,4 % e 10,3 %.

O melhor alinhamento escapular posterior encontrado nesta pesquisa é concordante com o trabalho de Lin, Hung e Yang¹⁹ e com o de Hsu et al.²⁰, considerando o efeito da bandagem sobre o alinhamento independente de fatores etários. Em ambos os estudos, realizaram-se pesquisas sobre o efeito do *taping* escapular na atividade muscular e propriocepção dos ombros e escápula de indivíduos saudáveis utilizando a eletromiografia (EMG). Os autores notaram uma ativação do trapézio superior e inferior pela ação do *taping*, favorecendo o alinhamento tanto da espinha da escápula como do ângulo inferior.

Alguns pesquisadores não encontraram participação efetiva da bandagem funcional sobre atividade muscular^{21,22}. Outros já demonstram que a bandagem melhora a amplitude de movimento, sendo esta sua facilitadora²³⁻²⁵.

Yasukawa e Sisung¹³ relatam que o uso da bandagem funcional em conjunto com os tratamentos convencionais pode influenciar positivamente receptores cutâneos do sistema sensorio-motor, promovendo reforço dos músculos enfraquecidos, melhorando a qualidade do movimento ativo e otimizando o nível de independência para as atividades diárias. Assim, quando aplicada corretamente ela pode fortalecer os músculos enfraquecidos, estabilizar o conjunto articular, promover o alinhamento postural e relaxamento dos músculos.

Infelizmente são poucos os estudos publicados a respeito do efeito da bandagem funcional, isso ocorre por ser esta uma matéria muito recente na literatura, o que limita uma abordagem mais ampla a respeito do tema. Mais raros ainda são trabalhos que correlacionem o efeito do *taping* com a postura em idosos desde os efeitos imediatos da sua aplicação até os a longo prazo, quando essa estratégia pode ser usada de maneira reabilitativa, deixando uma lacuna

para pesquisas futuras. Dessa forma, este estudo consistiu em um esforço para aumentar as evidências da atuação do fisioterapeuta na utilização da bandagem funcional.

Pretende-se com esses resultados contribuir para as ações voltadas ao bem-estar e qualidade de vida de idosos a partir de novas medidas de prevenção, promoção e reabilitação da saúde dessa importante parcela da população.

Uma das limitações da pesquisa que deve ser ressaltada foi a pequena população estudada, além disso, a bandagem, logo que aplicada, tem efeito por tempo determinado dependendo do local em que foi colocada e da atividade que está sendo exigida. Assim, não é possível afirmar que o efeito proporcionado pela bandagem funcional será mantido por períodos longos, como na prática, pois a fita com o tempo perde sua propriedade restritiva; portanto, sugere-se que outras pesquisas sejam realizadas para verificar diferenças ou similaridades nos achados deste estudo.

Conclusão

Houve uma melhora no alinhamento escapular nas vistas analisadas ocorrida pelo uso imediato da bandagem. Este achado pode ser uma alternativa para que essa técnica seja utilizada de maneira mais rotineira como um recurso terapêutico isolado ou complementar a outro.

Referências

1. Freitas EV, Py L, Néri AL, Cançado FAX, Gorzoni ML, Rocha SM. Tratado de geriatria e gerontologia. Rio de Janeiro: Guanabara Koogan; 2002.
2. Schwertner DS. Avaliação postural de idosos: metodologia e diagnóstico [dissertação de mestrado]. Florianópolis: Universidade do Estado de Santa Catarina; 2007.
3. IBGE (Fundação Instituto Brasileiro de Geografia e Estatística), 2010. Contagem da População. Rio de Janeiro: IBGE.

4. Sanglard RCF, Pereira JS. A influência do isostretching nas alterações dos parâmetros da marcha em idosos. *Fisioter Bras*. 2005;6(4):255-60.
5. Carvalho AR1, Assini TCKA. Aprimoramento da capacidade funcional de idosos submetidos a uma intervenção por isostretching. *Rev Bras Fisioter*. 2008;12(4):268-73.
6. Simoceli L, Saraiva RM, Bottino MA, Bento RF. Perfil diagnóstico do idoso portador de desequilíbrio corporal: resultados preliminares. *Rev Bras Otorrinolaringol*. 2003;69(6):772-7.
7. Kendall FP, McCreary EK, Provance PG. *Músculos: provas e funções com postura e dor*. 5ª ed. São Paulo: Manole; 2007.
8. Finley MA, Lee RY. Effect of sitting posture on 3-dimensional scapular kinematics measured by skin-mounted electromagnetic tracking sensors. *Arch Phys Med Rehabil, Philadelphia*. 2003;84(4):563-8.
9. Molina IA, Camargo OP. O tratamento da criança com escoliose por alongamento muscular. *Fisioter Bras*. 2003;4(5):369-72.
10. Rodrigues BGS, Cader SA, Torres NVOB, Oliveira EM, Dantas EHM. Autonomia funcional de idosas praticantes de Pilates. *Fisioter Pesq*. 2010;17(4):300-5.
11. Fu TC, Wong AMK, Pei YC, Wu KP, Chou SW, Lin YC. Effect of kinesio taping on muscle strength in athletes – a pilot study. *J Sci Med Sport*. 2008;11:198-201.
12. Duarte M, Fornasari C. Bandagem funcional e fotometria. *Revista Fisio&Terapia*. 2004;8:12-4.
13. Yasukawa A, Sisung C. Pilot study: investigating the effects of kinesio taping® in an acute pediatric rehabilitation setting. *Am J Occup Ther*. 2006;64(1):104-10.
14. Santo JCC, Giorguetti MJS, Torello EM, Meneghetti CHZ, Ordenes IEU. A influência da Kinesio Taping no tratamento da subluxação de ombro no Acidente Vascular Cerebral. *Rev Neurocienc*. 2010;18(3):335-40.
15. Greig AM, Bennell KL, Briggs AM, Hodges PW. Postural taping decreases thoracic kyphosis but does not influence trunk muscle electromyographic activity or balance in women with osteoporosis. *Manual Therapy*. 2008;13(3):249-57.
16. Watkins C. Mechanical and neurophysiological changes in spastic muscles: serial casting in spastic equinovarus following traumatic brain injury. *Physiotherapy*. 1999;85(11):603-9.
17. Wilkerson GB. Biomechanical and neuromuscular effects of ankle taping and bracing. *J Athl Train*. 2002;37(4):436-45.
18. Stupik A, Duwornik M, Bialoszewski D, Zych E. Effect of Kinesio taping on bioelectrical activity of vastus medialis muscle: preliminary report. *Rev Ortop Traumatol Rehabil*. 2007;9:644-51.
19. Lin J, Hung C, Yang P. The effects of scapular taping on electromyographic muscle activity and proprioception feedback in healthy shoulders. *J Orthop Res*. 2011;29(1):53-7.
20. Hsu Y, Chen W, Lin H, Wang WT, Shih Y. The effects of taping on scapular kinematics and muscle performance in baseball players with shoulder impingement syndrome. *J Electromyogr Kines*. 2009;19(6):1092-9.
21. Ackermann B, Adams R, Marshall E. The effect of scapula taping on electromyographic activity and musical performance in professional violinists. *Aust J Physiother*. 2002;48:197-203.
22. Wang SS, Olson SL, Hanten WP, Etnyre BR. The effect of the McConnell shoulder taping technique on people with anterior shoulder pain. *J Orthop Sports Phys Ther*. 2001; 31:A-14.
23. Alexander CM, Stynes S, Thomas A, Lewis J, Harrison PJ. Does tape facilitate or inhibit the lower fibres of trapezius? *Man Ther*. 2003;8:37-41.
24. Ludewig PM, Cook TM. Alterations in shoulder kinematics and associated muscle activity in people with symptoms of shoulder impingement. *Phys Ther*. 2000;80:276-91.
25. Cools AM, Witvrouw EE, Danneels LA, Cambier DC. Does taping influence electromyographic muscle activity in the scapular rotators in healthy shoulders? *Man Ther*. 2002;7:154-62.
25. Bao S, Mathiassen SE, Winkel J. Normalizing upper trapezius EMG amplitude: comparison of different procedures. *J Electromyogr Kines*. 1995;5:251-7.