

# Sensibilidade em membro superior após cirurgia de câncer de mama com linfadenectomia

## *Sensitivity in upper extremity after surgery for breast cancer with lymphadenectomy*

Ludmila Venâncio<sup>1</sup>; Nathália Carminatti Campanelli<sup>1</sup>; Ligia de Sousa<sup>2</sup>

<sup>1</sup>Graduada em Fisioterapia – Centro Universitário Unifafibe. Bebedouro, SP – Brasil.

<sup>2</sup>Professora Adjunta – Universidade Federal de Alfenas – Unifal. Alfenas, MG – Brasil.

### Endereço para correspondência:

Ligia de Sousa  
Av. Jovino Fernandes Sales, 2600, Santa Clara  
37130-000 Alfenas, MG [Brasil]

### Resumo

**Objetivo:** Avaliar a sensibilidade no trajeto do nervo intercostobraquial, após cirurgia de câncer de mama com linfadenectomia axilar. **Metodologia:** Realizou-se uma pesquisa transversal com mulheres mastectomizadas, submetidas à linfadenectomia axilar. Avaliou-se a sensibilidade dos membros superiores homolateral e contralateral à linfadenectomia axilar, no trajeto do nervo intercostobraquial (região medial e superior) pelo Estesiômetro de Semmes-Weinstein, calor e gelo, com as participantes vendadas e iniciando pelo membro acometido. Questionou-se sobre a presença de adormecimento, formigamento, pontadas, queimação, anestesiamento total ou peso na região avaliada. Efetuaram-se análises descritivas e comparativas com nível de significância  $\leq 0,05$ . **Resultados:** As dez participantes apresentaram redução não significativa da sensibilidade pelo Estesiômetro de Semmes-Weinstein. Houve diminuição da sensibilidade térmica, e queixa mais frequente de sensação de dormência. **Conclusão:** Verificou-se redução de sensibilidade no membro homolateral à linfadenectomia, quando comparado ao contralateral, sugerindo alterações nervosas durante o procedimento cirúrgico para retirada de câncer de mama.

**Descritores:** Câncer de mama; Linfadenectomia; Membro superior.

### Abstract

**Objective:** To evaluate the sensitivity in path nerve intercostobrachial after breast cancer surgery with axillary lymphadenectomy. **Methods:** Cross-sectional study with women undergoing axillary dissection after breast cancer surgery was conducted. The sensitivity of the upper ipsilateral and contralateral axillary lymphadenectomy in the intercostal nerve pathway (medial and superior) was assessed by Estesiômetro Semmes-Weinstein, heat and ice. For this, the participants were blindfolded and were applied evaluation techniques, starting with the affected limb. The women were questioned about the presence of numbness, tingling, pricking, burning, fully anesthetized or weight on the region. Descriptive and comparative analyzes were performed with significance level of  $\leq 0.05$ . **Results:** Ten women who participated showed no significant reduction in sensitivity by Estesiômetro Semmes-Weinstein. There was a reduction of thermal sensitivity and numbness was the most frequent complaint. **Conclusion:** We verified a decreased sensitivity in the limb ipsilateral lymphadenectomy when compared to the contralateral, suggesting changes nerve during surgery to remove breast cancer.

**Key words:** Breast cancer; Lymph node excision; Upper extremity.

## Introdução

O câncer de mama é o mais comum na população feminina, e o segundo tipo de carcinoma mais frequente no mundo, respondendo por 22% dos casos novos a cada ano. Em 2012, estima-se, para o Brasil, 52.680 acometimentos dessa doença, com um risco de 52 diagnósticos a cada 100 mil indivíduos do sexo feminino. Apresenta um índice de mortalidade de 12.098 mortes, sendo 11.969 mulheres e 129 homens. De acordo com dados divulgados pela Organização Mundial de Saúde, acredita-se que, anualmente, sejam registrados 1.050.000 casos dessa natureza<sup>1</sup>.

Desde o fim do século 19, a cirurgia tem sido o tratamento tradicional do câncer de mama. A mastectomia e a quadraneetomia, retirada de toda a mama ou de um quadrante da mama, respectivamente, são os tratamentos de escolha para tratamento do câncer, e, quanto mais avançada a doença, mais agressivas as técnicas cirúrgicas associadas<sup>2,3</sup>.

Em grande parte das operações de câncer de mama é realizada a linfadenectomia axilar, procedimento que causa comprometimentos clínicos no lado homolateral à cirurgia, tais como linfedema, dor, parestesia, aderências na parede torácica, que podem resultar em risco aumentado de complicações pulmonares pós-operatórias, diminuição da amplitude de movimento no ombro do lado envolvido e deformidade postural do tronco<sup>4,5,6</sup>.

A alteração de sensibilidade e parestesia no membro homolateral à cirurgia é comum entre mulheres com linfadenectomia, como consequência de uma possível lesão do nervo sensitivo intercostobraquial, durante o processo cirúrgico. A parestesia pode ser decorrente de uma lesão total, compressão, estiramento ou isquemia do nervo intercostobraquial<sup>3,7</sup>.

Segundo a literatura, das mulheres que realizaram mastectomia com linfadenectomia axilar, entre 50% e 85% apresentam lesão do nervo intercostobraquial<sup>3,7</sup> e alterações sensitivas que deixam o membro exposto a diversos riscos, como queimaduras, picadas de insetos, cortes,

arranhões; fatores desencadeantes de erisipela, linfangite e linfedema, comuns após a linfadenectomia axilar<sup>8</sup>.

A fisioterapia tem sido de extrema importância na reabilitação física e psicossocial das pacientes que se submetem a tratamento do carcinoma mamário, por objetivar sempre a maior independência funcional e a melhor qualidade de vida possível das acometidas por essa doença. Para que isso ocorra, é interessante que a atuação fisioterapêutica seja embasada em conhecimento profundo das lesões e comprometimentos que afetam essas mulheres, com o intuito de promover alívio de sintomas, comumente encontrados nas pacientes nesse estado, e auxiliá-las na recuperação.

Assim, objetivou-se nesta pesquisa avaliar alterações de sensibilidade no trajeto do nervo intercostobraquial, em mulheres que realizaram linfadenectomia axilar, após cirurgia de retirada de câncer de mama.

## Materiais e métodos

### Participantes

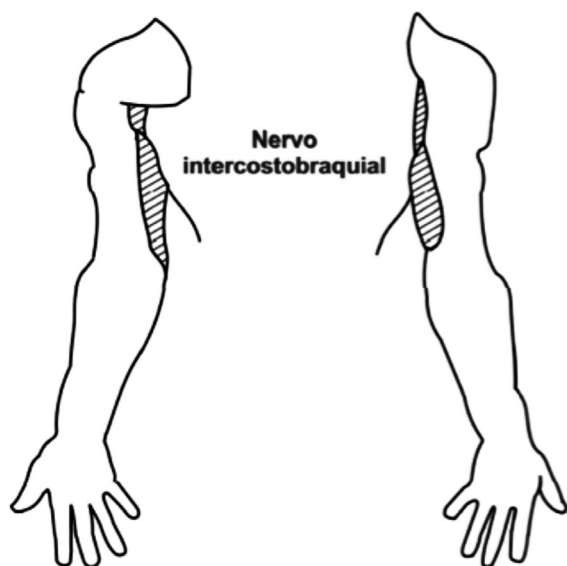
Esta pesquisa transversal e descritiva, realizada na cidade de Bebedouro (SP), foi aprovada pelo comitê de Ética em Pesquisa do Centro Universitário Unifafibe, sob parecer número 126.783. As mulheres foram convidadas a participar do estudo e, ao aceitarem, o Termo de Consentimento Livre e Esclarecido foi lido e assinado por elas. Participaram do trabalho dez mulheres que faziam atendimento fisioterapêutico na Fundação Abílio Alves Marques de Bebedouro (SP), sendo a amostra representativa de um estudo piloto. Foram incluídas pacientes submetidas à quadrantectomia ou mastectomia do tipo Madden com linfadenectomia axilar completa e que apresentavam capacidade de responder às questões do questionário. Tomou-se como critério de exclusão aquelas com linfadenectomia axilar bilateral, em tratamento atual de quimioterapia ou radioterapia, presença de processos infecciosos, tais como erisipela e celu-

lite, alterações cutâneas, doenças neurológicas e presença de metástase.

## Procedimentos de coleta

Para avaliação das participantes, foram utilizadas fichas de avaliações no formato de questionário com as variáveis sociodemográficas e relacionadas ao procedimento cirúrgico de câncer de mama. A sensibilidade das mulheres foi avaliada por meio do Estesiômetro de Semmes-Weinstein, técnica de calor (toalha aquecida) e cubo de gelo.

As participantes do estudo foram submetidas a testes de sensibilidade no membro superior homolateral e contralateral à cirurgia, em região medial e superior do braço (inervação do nervo intercostobraquial), conforme apresentado na Figura 1. Os procedimentos de avaliação eram iniciados pelo membro homolateral à linfadenectomia axilar. Os olhos das pacientes foram vendados para que elas não vissem os itens de avaliação.



**Figura 1:** Região avaliada em relação à sensibilidade do nervo intercostobraquial

Após cada voluntária ser abordada e aceitar participar desta pesquisa, ela foi mantida em decúbito dorsal, na posição anatômica e com os

membros superiores abduzidos em 45°. Os procedimentos foram realizados, sempre pelo mesmo pesquisador, na seguinte sequência:

## Primeira avaliação – aplicação do estesiômetro de Semmes-Weinstein: instrumento

O estesiômetro é composto de monofilamentos sintéticos para avaliar e monitorar o grau de sensibilidade cutânea à percepção de forças aplicadas como estímulos aos nervos sensíveis, ao toque leve e à pressão. Apresenta seis monofilamentos, iniciando com o fio de menor espessura (verde) até o de maior espessura (vermelho magenta), e permite uma avaliação graduada em gramas, de acordo com o fio utilizado. Aplicou-se, na participante, primeiramente o fio de menor espessura, quando essa não relatava sensação alguma, utilizava-se o de espessura maior, até que a paciente referisse sensibilidade, seguindo os critérios adotados na Tabela 1.

**Tabela 1:** Resposta à aplicação do estesiômetro

Filamento	Resposta
0,05 g (verde)	1. Normal
0,2 g (azul)	2. Substancial
2,0 g (violeta)	3. Moderada
4,0 g (vermelho escuro)	4. Razoável
10,0 g (laranja)	5. Ruim
300 g (vermelho magenta)	6. Péssima

Na aplicação os filamentos foram acoplados em um cabo de modo que o fio de náilon ficasse perpendicular à superfície da pele do paciente. Em seguida, foi levemente pressionado até atingir a força suficiente para curvar o filamento e mantido por dois segundos, sem permitir que o filamento deslizesse sobre a pele, sendo retirado suavemente, a seguir. A participante respondia “sim” ao sentir o toque do filamento, caso não sentisse, eram feitos os mesmos procedimentos até que o sentisse. O filamento que gerava a primeira sensação foi registrado.

## Segunda avaliação: aplicação de calor

Foi aplicado calor utilizando uma toalha sobre a superfície de avaliação, mantida por dois segundos nessa região, com temperatura de aproximadamente 40 °C, graduada por meio de termômetro. Em seguida, perguntava-se a participante o que ela sentia e questionava-se se a sensação era presente, ausente, diminuída ou aumentada.

## Terceira avaliação: aplicação de gelo

Realizada aplicando-se cubos de gelo colocados na região de avaliação, sendo mantidos por dois segundos, na sequência, perguntava-se a participante a sensação que ela sentia e questionava-se essa era como presente, ausente, diminuída, aumentada.

## Quarta avaliação: alterações sensitivas

As mulheres foram questionadas sobre as seguintes alterações sensitivas no membro acometido: adormecimento, formigamento, pontadas, queimação, totalmente anestesiado, pesado e presença de outras.

Entre as técnicas de avaliação, foi aguardado um tempo, em torno de dez minutos, para que não houvesse confusão em relação às respostas sensitivas da participante.

## Análise dos dados

Foram realizadas análises estatísticas descritivas, apresentadas sob a forma de frequência e porcentagem. Para análise dos resultados do estesiômetro, foram utilizados os dados referentes ao peso do filamento, considerando-o como variável quantitativa, sendo os resultados apresentados por meio da média e desvio-padrão. Neste estudo, a avaliação da sensibilidade avaliada pelo estesiômetro foi considerada variável dependente.

Para a análise estatística dos resultados do estesiômetro, foi utilizado o peso do filamento que a participante relatou sentir primeiro. Foi utilizado o teste de Wilcoxon para comparar a sensibilidade avaliada pelo estesiômetro, gelo e calor entre os membros acometido e não acometido, e entre os resultados do estesiômetro e o gelo e resultados do estesiômetro e calor no membro acometido. Também utilizou-se o teste exato de Fisher para analisar a diferença entre a sensibilidade térmica ao frio e ao calor nos membros acometidos e não acometidos. O programa estatístico InStat foi usado para análise dos resultados, considerando o nível de significância  $\leq 0,05$ .

## Resultados

Neste estudo, foram convidadas a participar da pesquisa 12 mulheres. Destas, uma apresentou erisipela; e outra, linfadenectomia bilateral, sendo ambas excluídas. Assim, foram avaliadas dez voluntárias, com idade média de 56,8 anos e desvio-padrão de 16,3 anos.

A Tabela 2 apresenta a frequência e a porcentagem das variáveis sociodemográficas e relacionadas ao câncer de mama das mulheres estudadas para caracterização da amostra.

Em relação ao teste de sensibilidade avaliado pelo estesiômetro, gelo e calor, a Tabela 3 apresenta os principais resultados observados.

O peso médio do filamento para a primeira sensação de sensibilidade no membro acometido pelas mulheres foi o de 1,64 g (desvio-padrão de 0,75 g); e no não acometido, 1,08 g (desvio-padrão de 0,96 g). Ao aplicar o teste estatístico de Wilcoxon, pôde-se observar uma diferença significativa entre os membros ( $p=0,01$ ), mostrando que o homolateral apresenta maior redução de sensibilidade que o contralateral, pois foi necessário um peso maior do filamento para gerar sensação ao estímulo do estesiômetro.

Ao comparar a sensibilidade das pacientes ao frio e ao calor, observou-se que não houve uma diferença significativa entre o membro

**Tabela 2:** Frequência (n) e porcentagem (%) das variáveis sociodemográficas e relacionadas ao câncer de mama da amostra estudada. Bebedouro (SP), 2012

Variáveis	N	%
<b>Estado civil</b>		
Mora com companheiro	5	50
Não tem companheiro	5	50
<b>Técnica cirúrgica</b>		
Mastectomia	7	70
Quadrantectomia de Madden	3	30
<b>Tempo de cirurgia</b>		
Um mês	1	10
De 6 meses a 1 ano	2	20
De 1 a 5 anos	3	30
Mais de 5 anos	4	40
<b>Já realizou tratamento de quimioterapia</b>		
Sim	8	80
Não	2	20
<b>Já realizou tratamento de radioterapia</b>		
Sim	6	60
Não	4	40
<b>Presença de linfedema</b>		
Sim	5	50
Não	5	50
<b>Presença de sinal de Godet positivo</b>		
Sim	3	30
Não	7	70
<b>Presença de dor no membro acometido</b>		
Sim	5	50
Não	5	50
<b>Redução da amplitude de movimento de ombro</b>		
Sim	4	40
Não	6	60

homolateral e o contralateral ( $p=0,14$ ). Também não foi possível observar associação entre a sensibilidade avaliada pelo estesiômetro e o gelo ( $p=0,28$ ), e entre o estesiômetro e o calor ( $p=0,28$ ).

Associadas à avaliação da sensibilidade, questões foram propostas para as mulheres em relação às alterações sensitivas na região do membro superior acometido avaliado. Entre as dez voluntárias analisadas, nove (90%) relataram sentir alguma alteração sensitiva. A Tabela 4 apresenta a frequência e porcentagem das alterações referidas.

**Tabela 3:** Frequência (n) e porcentagem (%) da avaliação sensitiva pelo estesiômetro, gelo e calor, nas participantes do estudo

Avaliação	Membro homolateral à linfadenectomia N %	Membro contralateral à linfadenectomia N %
<b>Estesiômetro – sensibilidade</b>		
Verde (0,05 g) – normal	—	1 10%
Azul (0,2 g) – substancial	2 20%	4 40%
Violeta (2,0 g) – moderada	8 80%	5 50%
Vermelha (4,0 g) – razoável	—	—
Laranja (10 g) – ruim	—	—
Vermelho magenta (30 g) – péssima	—	—
Total	10 100%	10 100%
<b>Calor</b>		
Presente	5 50%	9 90%
Ausente	5 50%	1 10%
Diminuída	—	—
Aumentada	—	—
Total	10 100%	10 100%
<b>Frio</b>		
Presente	5 50%	9 90%
Ausente	5 50%	1 10%
Diminuída	—	—
Aumentada	—	—
Total	10 100%	10 100%

**Tabela 4:** Distribuição da frequência (n) e porcentagem (%) segundo relato da alteração da sensibilidade. Bebedouro, 2012

Alteração de sensibilidade	N	%
Adormecimento	8	80
Formigamento	5	50
Pontadas	—	—
Queimação	1	10
Totalmente anestesiado	1	10
Pesado	4	40

Ao analisar a associação dos resultados do estesiômetro com as alterações de sensibilidade relatadas pelas mulheres, observou-se que apenas a alteração “adormecido” apresentou associação significativa com o resultado desse instrumento ( $p=0,05$ ). As demais alterações, como “anestesiado” ( $p=0,33$ ), “formigamento” ( $p=0,23$ ), “queimação” ( $p=0,33$ ) e “peso” ( $p=0,23$ ), não mostraram associação significativa com o resultado do estesiômetro. Já a “pontada” não foi relatada por nenhuma mulher.

Neste estudo, foi possível observar que o resultado do estesiômetro apresentou relação significativa apenas com a realização da quimioterapia ( $p=0,02$ ). Para as variáveis tipo de cirurgia ( $p=0,09$ ), realização de radioterapia ( $p=0,15$ ), presença de linfedema ( $p=0,23$ ), de sinal de Godet positivo ( $p=0,45$ ), de dor no membro acometido ( $p=0,23$ ) e redução de amplitude de movimento ( $p=0,33$ ), não houve associação significativa.

## Discussão

Neste trabalho, teve-se por objetivo analisar a sensibilidade no trajeto do nervo intercostobraquial em mulheres que realizaram a linfadenectomia axilar, por câncer de mama. A literatura mostra a radioterapia como outro fator para alteração de sensibilidade, devido ao comprometimento neural que ocorre pela radiação<sup>9</sup>. Além desse, acredita-se que, entre os fatores relevantes para a redução de sensibilidade do membro superior homolateral à linfadenectomia axilar após cirurgia de câncer de mama, a lesão do nervo intercostobraquial apresenta-se como importante fator<sup>10,11</sup>.

A linfadenectomia axilar constitui uma parte imprescindível do tratamento para o câncer de mama; porém, esse procedimento está associado a sequelas e complicações, como alterações sensitivas no membro superior homolateral à cirurgia pela lesão do nervo toracobraquial, pelas dificuldades técnicas de preservação desse nervo durante o procedimento cirúrgico e voltando a atenção à preservação dos nervos torácico longo, toracodorsal e peitorais<sup>12-14</sup>.

Dessa maneira, a associação dos tratamentos cirúrgicos com a linfadenectomia axilar e a realização de radioterapia conduzem a lesões do nervo intercostobraquial, objeto de estudo nesta pesquisa, o qual pode ocasionar alterações sensitivas do lado acometido pela linfadenectomia.

No que se refere às alterações de sensibilidade no membro superior homolateral à cirurgia, pode-se observar que o tipo de operação realizada pelas mulheres do estudo não demonstrou influenciar na resposta ao teste de sensibilidade com o estesiômetro. Concordando com os dados desta pesquisa, Santos et al.<sup>3</sup> observaram que o tipo de cirurgia efetuada não apresentou alterações de sensibilidade ao teste do estesiômetro.

No atual estudo, 80% realizaram a quimioterapia, associada de maneira significativa com as alterações de sensibilidade avaliadas pelo estesiômetro no membro homolateral à cirurgia, talvez por induzir uma neuropatia braquial, principalmente se aplicada na artéria subclávia<sup>15</sup>.

A radioterapia, realizada por 60% das mulheres, é um agente terapêutico que utiliza uma radiação ionizante, com grande capacidade de destruir células malignas no leito tumoral<sup>16</sup>. Alguns estudos têm mostrado que a neuropatia braquial também pode ser causada pela radioterapia, que se dá por fibrose e isquemia do tecido nervoso<sup>9,16,17</sup>. Entretanto, a radioterapia não mostrou efeito significativo sobre a resposta do teste com o estesiômetro. Esse dado pode ser decorrente dos diferentes tempos de realização e número de aplicação desse método no momento do estudo, pois os efeitos colaterais da radiação em nervos periféricos podem ser totalmente sutis no princípio e evoluírem anos depois do tratamento<sup>17</sup>.

A radioterapia e a linfadenectomia axilar também podem trazer complicações ao sistema linfático, como o linfedema que ocasiona, entre outros problemas, alterações sensitivas pela compressão nervosa<sup>11</sup>. Todavia, neste estudo, apesar de 50% das pacientes apresentarem linfedema, ele não mostrou relação significativa sobre a resposta do teste de sensibilidade com o estesiômetro.

Para avaliar as alterações sensitivas no trajeto do nervo intercostobraquial, foi utilizado o estesiômetro de Semmes-Weinstein, avaliando de forma objetiva a sensibilidade de mulheres que realizaram linfadenectomia axilar por câncer de mama. Os primeiros em utilizar o estesiômetro para avaliar o dermatomo do nervo intercostobraquial foram Pimentel, Santos e Gobbi<sup>18</sup>, que compararam esse recurso com a avaliação semiológica clássica, e seus resultados foram considerados confiáveis. No trabalho aqui apresentado, assim como em outros<sup>3, 19, 20</sup>, os resultados mostram a possibilidade de um decréscimo de sensibilidade nas pacientes que realizaram linfadenectomia axilar. Segundo a literatura, a alteração de sensibilidade relaciona-se à lesão do nervo intercostobraquial, para a porção medial do braço ou axilar, sendo essa mudança classificada como anestesia, hipersensibilidade e parestesia<sup>19</sup>. Além disso, existe associação entre essa redução de sensibilidade com dor e limitação funcional, em especial após a radioterapia<sup>20, 21</sup>.

Ornelas, Rodrigues e Uemura<sup>22</sup>, em seu estudo sobre análise sensitiva convencional no pós-cirúrgico de câncer de mama, utilizaram para avaliação da sensibilidade térmica (calor e frio) dois tubos de ensaio em material de vidro com água: um na temperatura entre 38 °C e 43 °C, para ativar as fibras de calor; e outro, entre 16 °C e 17 °C, para as de frio. A temperatura foi verificada usando-se um termômetro; para elevação da temperatura, um ebulidor, e para resfriamento, tubo de gelos e, assim como a atual pesquisa, houve diminuição da sensibilidade térmica.

Considera-se a coleta dos relatos dos sintomas sensitivos uma importante fase da avaliação da mulher que realizou cirurgia por câncer de mama a fim de quantificar ou qualificar a interferência desses sintomas em sua qualidade de vida. Além disso, por meio de resultados de pesquisas com esse objetivo, novas abordagens terapêuticas podem ser utilizadas, tanto visando à prevenção de uma possível lesão do nervo intercostobraquial durante a cirurgia, como medidas de reabilitação para aquelas mulheres que já apresentam déficit sensitivo na região após cirurgia de câncer de mama com linfadenectomia axilar.

Existem, até o momento, poucas pesquisas que abordem a redução de sensibilidade após linfadenectomia axilar. Sugerem-se estudos com maior número de pacientes e avaliações específicas sobre as lesões do nervo intercostobraquial e sobre os efeitos da radioterapia nas lesões nervosas.

## Conclusão

Conclui-se que, depois da retirada do câncer de mama com linfadenectomia axilar, ocorre uma redução significativa da sensibilidade no trajeto do nervo intercostobraquial, ou seja, na região medial e superior do braço do membro homolateral à cirurgia em relação ao contralateral, quando avaliada pelo estesiômetro. Ainda, as sensibilidades térmicas, ao calor e ao frio, apresentaram-se diminuídas no lado homolateral à cirurgia, quando comparadas as do contralateral. As mulheres participantes da pesquisa relataram queixas de dormência do lado da linfadenectomia axilar. Assim, após linfadenectomia, verificam-se alterações de sensibilidade presentes em membro superior.

## Referências

1. INCA [homepage]. Ministério da Saúde, Instituto Nacional de Câncer. Tipos de câncer: mama. Rio de Janeiro: Instituto Nacional de Câncer; 2013-A. [acesso 22 mar. 2013]. Disponível em: <<http://www2.inca.gov.br/wps/wcm/connect/tiposdecancer/site/home/mama.2013>>.
2. Roder D, Zorbas H, Kollias J, Pyke C, Walters D, Campbell I, et al. Factors predictive of treatment by Australian breast surgeons of invasive female breast cancer by mastectomy rather than breast conserving surgery. *Asian Pac J Cancer Prev*. 2013;14(1):539-45.
3. Santos MSM, Panobianco MS, Mamede MV, Meirelles MCCC, Barros VM. Sensibilidade tátil no membro superior de mulheres submetidas a linfonodectomia axilar por câncer de mama. *Rev Bras Ginecol Obstet*. 2009;31(7):361-6.

4. Baraúna MG, Canto RST, Schulz E, Silva RAV, Silva CDC, Veras MTS et al. Avaliação da amplitude de movimento do ombro em mulheres mastectomizadas pela biofotogrametria computadorizada. *Rev Bras Cancerol.* 2004;50(1):27-31.
5. Peintinger F, Reitsamer R, Stranzl H, Ralph G. Comparison of quality of life and arm complaints after axillary lymph node dissection vs sentinel lymph node biopsy in breast cancer patients. *Br J Cancer.* 2003;89(4):648-52.
6. Silva MPP, Derchain SFM, Rezende L, Cabello C, Martinez EZ. Movimento do ombro após cirurgia por carcinoma de mama: estudo randomizado prospectivo controlado de exercícios livres versus limitados a 90° no pós-operatório. *Rev Bras Ginecol Obstet.* 2004;26(2):125-30.
7. Torresan RZ, Santos CC, Conde DM, Brenelli HB. Preservação do nervo intercostobraquial na linfadenectomia axilar por carcinoma de mama. *Rev Bras Ginecol Obstet.* 2002;24(4):221-6.
8. Arnaud DS, Fregnani JH, Alves Júnior JJ, Lima MVA. Risk factors for development of upper limb lymphedema in patients submitted to surgery for breast cancer. *Appl Cancer Res.* 2001;31(4):127-30.
9. Zhang ZH, Liang L, Jia TZ, Zhang SL, Wang MP, Ma LW, Liu Q. Clinical observation of peripheral nerve injury in 2 patients with cancer after radiotherapy. *Contemp Oncol (Pozn).* 2013;17(2):196-69.
10. Andersen KG, Jensen MB, Tvedskov TF, Kehlet H, Gärtner R, Kroman N. Persistent pain, sensory disturbances and functional impairment after immediate or delayed axillary lymph node dissection. *Eur J Surg Oncol.* 2013;39(1):31-5.
11. Batiston AP, Santiago SM. Fisioterapia e complicações físico-funcionais após tratamento cirúrgico do câncer de mama. *Fisioter Pesqui.* 2005;12(3):30-5.
12. Hernández JFG. Cirugía estadiadora con mínima invasión axilar en cáncer de mama. El valor del ganglio centinela. *Ginecol Obstet Méx.* 2002;70(1):7-10.
13. Purshotham AD, Upponi S, Klevesath MB, Bobrow L, Millar K, Myles JP, Duffy SW. Morbidity after sentinel lymph node biopsy in primary breast cancer: results from a randomized controlled trial. *J Clin Oncol.* 2005;23(9):4312-21.
14. Martelli G, Boracchi P, Ardoino I, Lozza L, Bohm S, Vetrella G et al. Axillary dissection versus no axillary dissection in older patients with T1N0 breast cancer: 15-year results of a randomized controlled trial. *Ann Surg.* 2012;256(6):920-4.
15. Marchettini P, Formaglio F, Lacerenza M. Latrogenic painful neuropathic complications after surgery in cancer. *Acta Anaesthesiol Scand.* 2001;45:1090-4.
16. Gosk J, Urban M, Wiecek R, Rabczynski J. Brachial plexus injuries after radiotherapy – analysis of cases. *F Neuropathology.* 2007;45(1):31-5.
17. Johansson S. Radiation induced brachial plexopathies. *Acta Oncol.* 2006;45:253-7.
18. Pimentel MD, Santos LC, Gobbi H. Avaliação clínica da dor e sensibilidade cutânea de pacientes submetidas à dissecação axilar com preservação do nervo intercostobraquial para tratamento cirúrgico do câncer de mama. *Rev Bras Ginecol Obstet.* 2007;29(6):291-6.
19. Nogueira EA, Bergmann A, Paixão E, Thuler LCS. Alterações sensitivas, tratamento cirúrgico do câncer de mama e nervo intercostobraquial: revisão de literatura. *Rev Bras Cancerol.* 2010;56(1):85-91.
20. Bezerra TS, Rett MT, Mendonça ACR, Santos DE, Prado VM, DeSantana JM. Hipoestesia, dor e incapacidade no membro superior após radioterapia adjuvante no tratamento para câncer de mama. *Rev Dor.* 2012;13(4):320-6.
21. Freeman SRM, Washington SJ, Pritchard T, Barr L, Baildam AD, Bundred NJ. Long term results of a randomized prospective study of preservation of the intercostobrachial nerve. *Eur J Surg Oncol.* 2009;29(3):213-5.
22. Ornelas FA, Rodrigues JRP, Uemura G. Análise sensitiva convencional no pós-cirúrgico de câncer de mama. *Rev Bras Mastol.* 2009;19(2):53-9.