

Ação do exercício de subida em escada com sobrecarga na morfologia do músculo tibial anterior de ratos Wistars após axonotmese

Action of the climbing ladder exercise with overload in the morphology of the anterior tibial muscle of wistars rats after axonotmesis

Ana Luiza Peretti^{1,7}, Juliana Sobral Antunes², Keli Lovison², Jhenifer Karvat², Guilherme Higuchi³, Rose Meire Costa Brancalhão^{4,7}, Gladson Ricardo Flor Bertolini^{5,7}, Lucinéia de Fátima Chasko Ribeiro^{6,7}

¹Graduada em Fisioterapia e Mestranda em Biotecnologia e Saúde – Universidade Estadual do Oeste do Paraná – UNIOESTE. Cascavel, PR – Brasil.

²Graduadas em Fisioterapia e Mestres em Biotecnologia e Saúde – Universidade Estadual do Oeste do Paraná – UNIOESTE. Cascavel, PR – Brasil.

³Graduando em Medicina – Universidade Estadual do Oeste do Paraná – UNIOESTE. Cascavel, PR – Brasil.

⁴Doutora em Zoologia pela Universidade Federal do Paraná, Brasil, professora associada ao Centro de Ciências Biológicas e da Saúde – Universidade Estadual do Oeste do Paraná – UNIOESTE. Cascavel, PR – Brasil.

⁵Doutor em Ciências da Saúde Aplicadas ao Aparelho Locomotor pela Universidade de São Paulo, Brasil, professor associado ao Centro de Ciências Biológicas e da Saúde – Universidade Estadual do Oeste do Paraná – UNIOESTE. Cascavel, PR – Brasil.

⁶Doutora em Biologia Celular e Molecular pela Universidade Estadual de Maringá, professora associada ao Centro de Ciências Médicas e Farmacêuticas – Universidade Estadual do Oeste do Paraná – UNIOESTE. Cascavel, PR – Brasil.

⁷Laboratórios de Estudo de Lesões e Recursos Fisioterapêuticos e de Biologia Estrutural e Funcional, Universidade Estadual do Oeste do Paraná – UNIOESTE. Cascavel, PR – Brasil.

Endereço para Correspondência:

Ana Luiza Peretti
Universidade Estadual do Oeste do Paraná,
Campus Cascavel, Centro de Ciências Biológicas
e da Saúde
Rua Universitária, 2069 / Clínica de Fisioterapia, JD
Universitário
85819110 – Cascavel - PR [Brasil]
analuiza-p@hotmail.com

Resumo

Objetivo: avaliar histomorfométrica e morfologicamente o músculo tibial anterior de ratos submetidos à axonotmese e tratados com exercício. **Métodos:** foram randomizados 28 ratos *Wistar* nos grupos controle (GC), exercício (GE), lesão (GL) e lesão+exercício (GLE). No terceiro dia após compressão, GE e GLE realizaram exercício de subida em escada, com duas séries de dez repetições. Após 21 dias, o músculo tibial anterior foi processado para microscopia de luz. **Resultados:** Na análise morfológica GC apresentou morfologia com aspecto característico, GE hipertrofia muscular, GL alterações morfológicas, como fibras polimórficas e núcleos centrais, e GLE aspecto semelhante ao controle, porém com algumas alterações. Na área de secção transversa e menor diâmetro das fibras GC e GE apresentaram valores maiores, o inverso da análise de vasos sanguíneos. Para o tecido conjuntivo, GE apresentou-se menor que o GL. **Conclusão:** O protocolo de exercício promoveu melhora nos aspectos histomorfométricos, mas não reverteu totalmente os efeitos deletérios.

Descritores: Neuropatia Ciática; Terapia por exercício; Resistência Física; Histologia.

Abstract

Objective: to evaluate morphologically the tibialis anterior muscle of rats submitted to axonotmesis and treated with exercise. **Methods:** 28 Wistar rats were used in groups control (CG), exercise (GE), injury (GL) and injury + exercise (GLE). On the third day after compression, GE and GLE performed climb exercise staircase, with two sets of ten repetitions. After 21 days, the muscle was processed for light microscopy. **Results:** In the morphological analysis GC presented with morphology characteristic appearance, GE muscle hypertrophy, GL morphological changes like polymorphic fibers and central nucleole, and GLE look similar to the control, but with some changes morphological. In the cross-sectional area and smaller diameter of the GC and GE fiber showed higher values, inversed analysis of blood vessels. For the connective tissue, GE was lower than the GL. **Conclusion:** Summing up, the exercise promoted improvement in morphological aspects, but not totally reversed the deleterious effects of denervation.

Keywords: Sciatic Neuropathy; Exercise Therapy; Physical Endurance; Histology.

Introdução

O nervo isquiático é o maior nervo do corpo humano, responsável pela inervação da parte posterior da coxa, perna e pé membro inferior e, por ser um nervo periférico é um alvo frequente de lesões¹, sejam elas por acidentes de trabalho ou causas iatrogênicas. Após uma lesão nervosa, os indivíduos acometidos sofrem com incapacidades ao longo do tempo e, conseqüentemente, há a influência em questões socioeconômicas devido aos custos gerados na reabilitação. Com isso, adequados tratamentos que busquem a recuperação tecidual e funcional dos tecidos acometidos são alvos de pesquisa e desenvolvimento².

As lesões nervosas periféricas também levam à interrupção da comunicação neuromuscular³, podendo evoluir para a desnervação crônica e resultando na perda da função motora dos músculos, com concomitantes alterações sensoriais e funcionais². Com a perda da continuidade neural, há rapidamente o desenvolvimento de fibrose e atrofia muscular, levando à paralisia flácida, redução da massa, da força muscular e do diâmetro das miofibrilas⁴ e, ainda, ocorre o aumento do tecido conjuntivo intersticial, que irá dificultar a troca de substâncias entre o leito vascular e as fibras musculares³. Essas alterações são expressivas, tanto que com quatro meses de desnervação há uma perda de 60-80% do volume muscular⁵.

A regeneração axonal é um processo lento, havendo uma janela terapêutica para a adequada reinervação muscular antes da degeneração da placa motora⁵, sendo importante a utilização de medidas terapêuticas que tenham potencial para acelerar este processo⁶. Entre os tratamentos, os exercícios físicos podem ser uma alternativa na reabilitação de uma lesão nervosa e muscular em que diversas modalidades de exercícios podem ser utilizadas para atuar na regeneração axonal e na correta inervação muscular^{6,7}.

Exercícios de resistência são capazes de promover a hipertrofia do músculo esquelético, pois a contração muscular atua na liberação de fatores neurotróficos, auxiliando na recupera-

ção funcional dos músculos^{8,9}. O exercício físico também fortalece o músculo pois é capaz de promover a ativação, proliferação e diferenciação de células miogênicas e células satélites, atuando na recuperação das fibras, além de aumentar a ramificação terminal dos nervos na junção neuromuscular¹⁰.

A utilização do exercício de subida em escada pode ser indicada em modelos experimentais pois o mesmo se assemelha ao aplicado em humanos, não havendo ajuda externa para a realização do exercício, sendo a escada um aparato acessível prescrito para um simples exercício de força¹¹.

Neste sentido, diversos estudos buscam determinar e classificar os treinamentos físicos existentes sobre a regeneração nervosa periférica e na reinervação muscular, porém não há um consenso sobre o tipo de exercício mais adequado e seu protocolo de aplicação. Ainda, pouco se sabe sobre os efeitos no músculo tibial anterior, principal músculo dorsiflexor do tornozelo e de grande valia para a marcha funcional e equilíbrio¹². Assim, este estudo avaliou os efeitos do exercício de subida em escada com sobrecarga sobre o músculo tibial anterior de ratos *Wistar*, submetidos à compressão nervosa utilizando parâmetros morfométricos e morfológicos.

Materiais e métodos

O grupo amostral foi composto por 28 ratos machos da linhagem *Wistar*, com idade média de 10 semanas, peso médio de 350 gramas, obtidos do Biotério Central da UNIOESTE e mantidos no Laboratório de Estudo de Lesões e Recursos Fisioterapêuticos, em caixas padrão de polipropileno, em ambiente com temperatura de 23±1°C, fotoperíodo de 12 horas, recebendo água e ração de livre acesso. A pesquisa foi aprovada no Comitê de Ética no Uso de Animais da instituição em 11/04/2014. Os animais foram divididos aleatoriamente em quatro grupos, composto por sete ratos cada sendo: controle (GC), os animais não foram submetidos a nenhum protocolo

de lesão ou de exercício, servindo apenas como grupo controle; exercício (GE), os animais realizaram exercício resistido de subida em escada; lesão (GL), submetidos à compressão do nervo isquiático, mas não receberam nenhuma forma de terapia; e lesão + exercício (GLE), submetidos à compressão do nervo isquiático e realizaram exercício resistido de subida em escada. Como protocolo de lesão, os animais dos grupos GL e GLE foram submetidos à axoniotomia por compressão do nervo isquiático e para tanto, foram pesados e anestesiados com cloridrato de xilazina (100 mL/Kg) e ketamina (50 mL/Kg) via intraperitoneal. Posteriormente à verificação do estado de consciência, observado pela ausência de resposta motora ao pinçamento da cauda e das pregas interdigitais, realizou-se a tricotomia e assepsia do seu membro pélvico direito. Em seguida, foi realizada uma incisão paralela às fibras do músculo bíceps femoral, expondo o nervo isquiático e com subsequente compressão do mesmo com uso de pinça hemostática durante 30 segundos com a finalidade de reproduzir dor crônica no trajeto do mesmo. A pressão de pinçamento foi padronizada para todos os animais, utilizando-se como referência o segundo dente da cremalheira, sendo todos os pinçamentos realizados por um mesmo indivíduo¹³. Por fim, efetuou-se a sutura por planos, aplicado iodo sobre a incisão e, então, os animais alojados nas condições pré-cirúrgicas, respeitando-se as adequadas preconizações de alimentação, alojamento, iluminação e temperatura.

Como forma de tratamento o GE e GLE foram submetidos ao exercício de subida em escada, adaptada para ratos. O protocolo de tratamento foi adaptado de Hornberger e Farrar(2004)⁹. Para a realização do treino, utilizou-se uma escada vertical, feita de madeira com degraus de ferro, com altura de 110 centímetros (cm) com inclinação de aproximadamente 60°, com distância de aproximadamente 1cm entre um degrau e outro, totalizando 67 degraus. Ao final da escada havia uma caixa preta que servia de abrigo para os animais entre as séries de exercícios. Prévio ao período da lesão, todos os grupos

realizaram sete dias de treinamento para familiarização com a escada, visando dissipar o viés de estresse do exercício físico prévio à lesão. O tratamento do GE e GLE iniciou a partir do 3º dia após o procedimento cirúrgico (3º PO) e foi conduzido por um período de 21 dias, totalizando cinco dias por semana durante três semanas, com intervalo de dois dias a cada término de treino da semana. Como não existe na literatura um padrão para duração, frequência, número de séries e repetições do exercício, o presente estudo consistiu em duas séries de 10 subidas consecutivas na escada. Foi utilizado um intervalo de 60 segundos, para descanso após cada subida que o animal realizasse e como sobrecarga, acoplou-se um peso de 100 gramas adaptada à cauda do animal.

Após o período de tratamento os animais foram pesados, devidamente anestesiados com cloridrato de xilazina (100 mL/Kg) e ketamina (50 mL/Kg) via intraperitoneal e eutanasiados por decapitação em guilhotina. Em seguida, os músculos tibiais anteriores direitos foram dissecados, limpos e pesados, fixados em solução Methacarn e armazenados em álcool 70% para posterior procedimento histológico com desidratação em série crescente alcóolica, diafanização em xilol e inclusão em parafina. Os músculos foram emblocados, cortados transversalmente em 7 micrometros, corados em Hematoxilina e Eosina e Tricrômico de Mallory.

As lâminas foram analisadas em microscópio de luz e fotomicrografadas os campos de interesse nas objetivas de 40x e 100x. As fibras musculares foram analisadas quanto à área de secção transversa e ao seu menor diâmetro em 100 fibras por músculo pelo programa Image-Pro-Plus 6.0¹⁴. A análise do tecido conjuntivo, endomísio e perimísio foi realizada por meio da porcentagem de pixels pelo programa GIMP 2.0¹⁵. Os vasos sanguíneos foram morfológica-mente identificados, marcados e contabilizados¹⁶ a partir de vinte imagens obtidas na objetiva de 100x, para melhor visualização, totalizando 20 mensurações por animal.

Os resultados foram expressos por meio da estatística descritiva e analisados quanto à sua normalidade pelo teste de *Shapiro Wilk*. Como houve normalidade, foi utilizado ANOVA unidirecional, com pós-teste de Teste T (LSD) pelo programa Software BioStat 5.0. Para todas as análises foi considerado estatisticamente $p < 0,05$, com os resultados expressos pela estatística F e média.

Resultados

Na análise morfológica do músculo tibial anterior dos animais do GC foi verificado aspecto normal, as fibras exibiam-se com formato poligonal e padrão fascicular, multinucleadas, com núcleos situados na periferia das fibras, junto à membrana sarcoplasmática. O tecido conjuntivo frouxo do perímísio e endomísio apresentou-se em feixes, sem alterações. Através desse tecido, os vasos sanguíneos penetravam no músculo, com uma rede de capilares entre as fibras musculares (Figura 1A).

No GE, as fibras musculares mostravam-se com aumento de tamanho (hipertrofiadas) quando comparadas aos demais grupos, com aparente aumento do número de núcleo nas fibras musculares, indicando efeito positivo ao estímulo do exercício físico resistido. O tecido conjuntivo manteve-se íntegro, com o aspecto normal, com a presença de vasos sanguíneos entre as fibras musculares (Figura 1B). Entretanto no GL as fibras musculares demonstravam-se com alteração em resposta à desnervação causada pela compressão do nervo isquiático, com acentuada desorganização fascicular, alteração no tamanho das fibras, denotando atrofia, e algumas com perda do formato poligonal característico (Figura 1C). Observou-se uma grande quantidade de núcleos com posição central e aparente aumento de células satélites. Quanto ao tecido conjuntivo, se apresentou aumentado e com perda do arranjo característico. Ainda, foi verificado um aumento no número de vasos sanguíneos quando comparado ao GC (Figura 5).

No GLE, algumas fibras apresentam-se ainda com alterações na morfologia, mas com características diferentes quando comparado ao GL, demonstrando melhora do seu aspecto morfológico. Assim, o músculo tibial anterior apresentava fibras tanto com formato poligonais, quanto polimórficas e com poucos núcleos centrais. O tecido conjuntivo apresentou-se desorganizado, mas com realinhamento das fibras quando comparado ao GL. Embora com fibras lesionadas, o exercício físico promoveu a melhora morfológica das fibras musculares (Figura 1D).

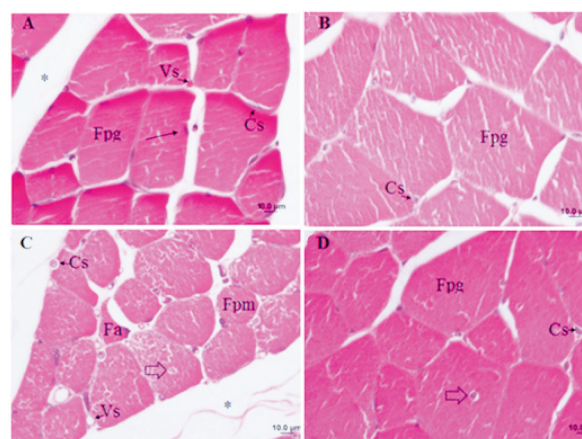


Figura 1: Fotomicrografias dos músculos tibial anterior de ratos Wistar, corte transversal, coloração Hematoxilina e Eosina. Em A, grupo controle (GC), com fibras musculares com formato poligonal (Fpg), núcleos de posição periférica (seta), tecido conjuntivo (*) formado pelo perímísio e endomísio, vasos sanguíneos (Vs) e células satélites (Cs). B, grupo de exercício com subida em escada com carga (GE), onde destaca-se fibras musculares hipertrofiadas. C, grupo com lesão do nervo isquiático (GL), com fibras musculares com atrofia (Fa) e polimórficas (Fpm), alguns núcleos centrais (seta vazada), aumento do número de células satélites (Cs) e de vasos sanguíneos (Vs), tecido conjuntivo (*) com perda do arranjo característico. D, grupo lesão e exercício (GLE), fibras musculares e aspecto geral semelhante ao grupo controle, embora com a presença de núcleos centrais (seta vazada).

Para a área de secção transversa, houve diferença significativa [$F(6;42)=6,0036$; $p=0,0003$] entre GC com GL ($p=0,0098$) e GLE ($p=0,0395$), sendo GC maior que os demais. GE também mostrou-se significativamente maior do que GL ($p < 0,001$) e GLE ($p=0,0028$) (Figura 2).

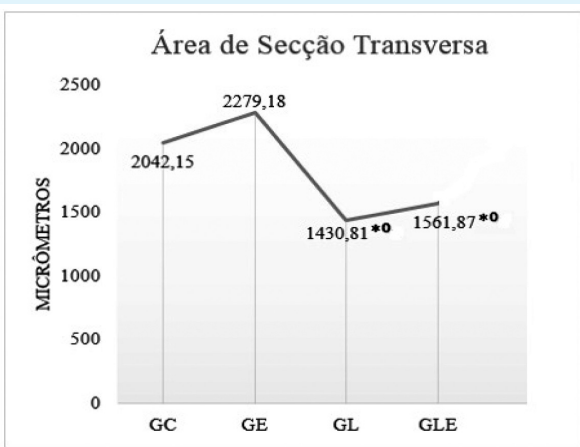


Figura 2: Média da área de secção transversa (µm) dos músculos tibiais anteriores

Legenda: Grupo Controle (GC); Grupo Exercício (GE); Grupo Lesão (GL); Grupo Lesão + Exercício (GLE), *diferença significativa em relação ao GC, ° diferença significativa em relação ao GE.

No menor diâmetro muscular houve diferença significativa [F(6;42)=5,4046; p=0,0005] entre GC com GL (p=0,0016) e GLE (p=0,0066), sendo GC maior que os demais. Ainda, também houve diferença entre GE com os grupos GL (p=0,0027) e GLE (p=0,0138), sendo GE maior que os demais (Figura 3).

O tecido conjuntivo apresentou diferença significativa [F(6;42)=6,8313; p=0,0001] entre

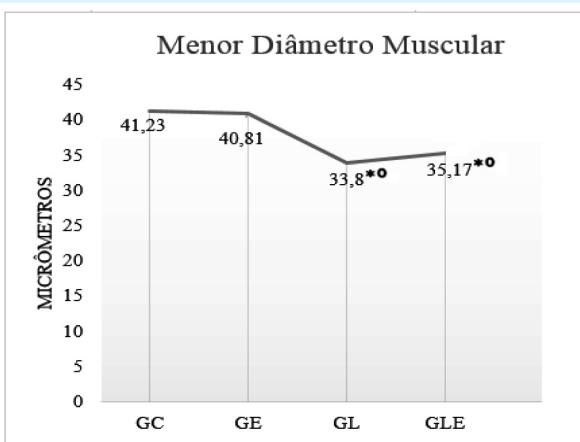


Figura 3: Média do menor diâmetro muscular (µm) dos músculos tibiais anteriores

Legenda: Grupo Controle (GC); Grupo Exercício (GE); Grupo Lesão (GL); Grupo Lesão + Exercício (GLE), *diferença significativa em relação ao GC, ° diferença significativa em relação ao GE.

GE com GL(p=0,0435), com GE menor que este (Figura 4).

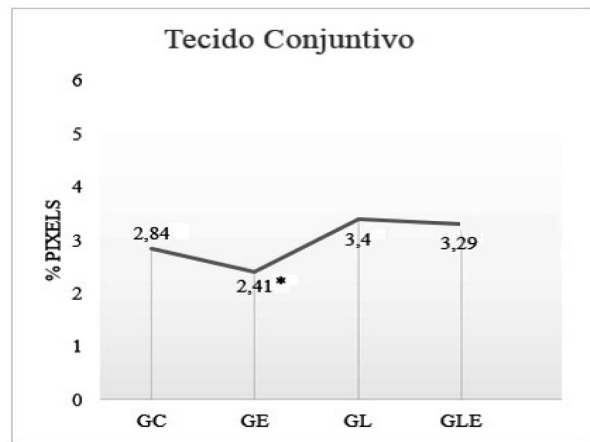

Figura 4: Média do tecido conjuntivo (% de pixels) dos músculos tibiais anteriores

Legenda: Grupo Controle (GC); Grupo Exercício (GE); Grupo Lesão (GL); Grupo Lesão + Exercício (GLE), *diferença significativa em relação ao GL.

No que tange aos vasos sanguíneos, houve diferença significativa [F(6;42)=11,0099; p< 0,0001] entre GC com GL (p< 0,001) e GLE (p=0,0083), sendo GC menor que os demais. Também houve diferença entre GE com GL (p< 0,001) e GLE (p< 0,001), com o GE menor que os demais (Figura 5).

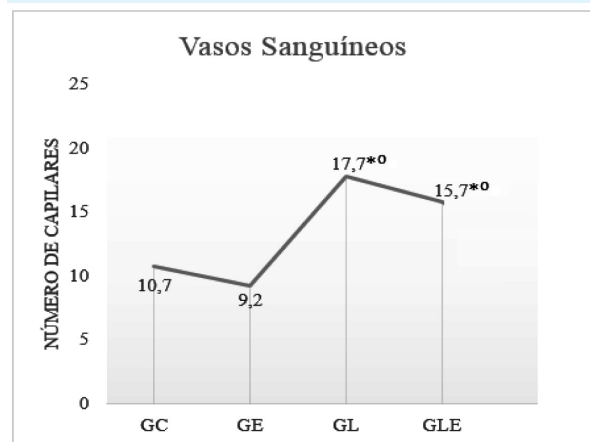


Figura 5: Média do número de vasos sanguíneos dos músculos tibiais anteriores

Legenda: Grupo Controle (GC); Grupo Exercício (GE); Grupo Lesão (GL); Grupo Lesão + Exercício (GLE), *diferença significativa em relação ao GC, ° diferença significativa em relação ao GE.

Discussão

Os grupos GL e GLE evidenciam área e diâmetro menores que o GC, indicando que a lesão nervosa influenciou os parâmetros morfo-métricos destes músculos. Após uma lesão nervosa, o órgão alvo desnervado sofre uma diminuição de fatores tróficos, com atrofia de fibras musculares e células satélites em apoptose, que interferem na sua recuperação funcional¹⁷.

A recuperação de uma lesão periférica é lenta, sendo a atrofia muscular gerada pela desnervação mais severa que quando comparada à atrofia por outras causas, por exemplo o imobilismo, com o peso muscular e áreas transversais das fibras reduzindo com o passar do tempo¹⁸. Foi evidenciada a atrofia muscular nos grupos lesionados (GL e GLE), sendo ela caracterizada, entre outros, pela diminuição do diâmetro muscular e alteração no formato das fibras¹⁹. Em contrapartida, o aparente aumento do número de núcleo, de possíveis células satélites e a presença de núcleos centrais observada no GLE também apontam para a regeneração muscular, com a sua diferenciação em mioblastos e divisão celular destas células, onde as mesmas saíram do seu estado quiescente, com o surgimento dos primeiros brotos capilares ocorrendo após três dias à lesão²⁰.

Uma neuropatia periférica possui melhores prognósticos quando a causa subjacente é conhecida e tratada, devendo-se objetivar controlar ou melhor os sintomas. Com a contração muscular, há a síntese de citocinas que podem ser anti-inflamatórias, controlando ou reduzindo a inflamação sistêmica²¹. Tanaka et al. (2005)²², estudando os efeitos do exercício em esteira após desnervação do músculo sóleo, encontraram um aumento significativo da área de secção transversa após duas semanas de exercício, sendo que na sexta semana de treino, os parâmetros do grupo lesão se assemelharam ao controle. Tal resultado foi explicado pelo aumento da síntese de proteínas após a estimulação mecânica com o treinamento físico e adição das unidades motoras, devido ao brotamento de fibras nervosas.

Estes resultados diferem do observado no presente estudo, pois não houve diferença significativa entre o GE e GC, nem entre o GLE e GE, fato este que pode estar relacionado ao tipo e intensidade do exercício físico realizado, pois os autores supracitados utilizaram o treinamento em esteira durante vinte minutos interrompidos, diferentemente deste estudo em que não foi possível controlar a velocidade da subida na escada e a constância do exercício. O exercício voluntário gera menos estresse que o exercício forçado, sendo os efeitos do exercício dependentes do estímulo, o que pode ter ocorrido neste estudo. Como por exemplo, exercícios de alta intensidade são mais eficazes na analgesia induzida pelo exercício em lesão nervosa do que os exercícios de baixa intensidade, diminuindo assim a dor crônica deste tipo de lesão e conseqüentemente melhorando a funcionalidade²³. O exercício iniciado tanto de forma precoce quanto tardia é capaz de auxiliar o processo de regeneração axonal e reinervação da fibra muscular, porém este processo é delicado. Após os primeiros indícios de reinervação muscular, apenas alguns axônios regenerados encontram seu alvo, com os demais axônios necessitando de um maior período de tratamento, aumentando significativamente com o tempo²⁴, sugerindo o que pode ter acontecido neste trabalho. O tipo e intensidade do exercício físico também podem inferir nos resultados; exercícios de treinamento de desempenho como esteira podem promover a melhora da reinervação muscular e exercícios que combinem equilíbrio e coordenação melhoram a função sensoriomotora²⁵. O presente estudo totalizou vinte e um dias de terapia, porém, com um intervalo de dois a cada cinco dias de treinamento. Essa baixa intensidade, somada ao tempo de terapia, não foram suficientes para que os parâmetros morfológicos do músculo tibial anterior do GLE assemelhassem-se ao GC, embora ainda possuindo melhor aspecto morfológico quando comparado ao GL. Um vasto número de dados na literatura aponta os resultados para músculo tônicos^{18,22, 23,25} como o sóleo e gastrocnêmio. É fato que a ramificação da regeneração dos axô-

nios é maior em músculos treinados do que os não treinados, entretanto, é dependente do tipo de fibra muscular. A ativação locomotora dos músculos sóleo e tibial anterior são diferentes, com o músculo sóleo possuindo maior ativação após o estímulo da contração⁶ e indicando uma maior capacidade de reinervação. Isso também é sustentado pelo fato de que, no próprio músculo tibial anterior, fibras nervosas motoras se regenerarem mais rapidamente dentro de tubos endoneurais vazios nas fibras musculares oxidativas lentas e rápidas e intermediárias do que as fibras glicolíticas²⁶. Sendo assim, o músculo tibial anterior, utilizado neste estudo, pode apresentar uma resposta adaptativa mais lenta ao estímulo do que o músculo sóleo por ser um músculo com um maior número de fibras rápidas, implicando nos resultados encontrados. Embora o GE não tenha exibido diferenças significativas em comparação ao GC, na análise qualitativa demonstrou padrão característico, com hipertrofia das fibras musculares. Conforme afirma Salvini et al (2012)¹⁹, esta hipertrofia é resultante da biossíntese de novas estruturas contráteis decorrentes do exercício físico, levando ao aumento do volume celular total e também podendo ser explicado pelo aumento do tamanho de sinapses nas junções neuromusculares que o exercício de resistência pode provocar²⁷. Segundo Nishimune et al. (2014)²⁷ esta falta de resultados estatisticamente significativos também pode ser explicada pelo tipo de músculo utilizado. O músculo sóleo é facilmente estimulado pelo exercício gerando hipertrofia nas junções neuromusculares e aumentando a ramificação dos terminais nervosos pré-sinápticos, porém, como aconteceu neste estudo com o músculo tibial anterior, alterações no diâmetro da fibra muscular não são unicamente capazes de definir a hipertrofia das junções neuromusculares, sendo isto também ser comprovado pelo aumento de proteínas no local, redução das taxas de desnervação e redução das alterações morfológicas, ou seja, pela modificação das junções, o que pode ser avaliado em estudos futuros. Tal fato também pode explicar a falta de diferença

estatística do GLE quando comparado com o grupo controle. Em relação ao tecido conjuntivo, de acordo com Caierão et al. (2007)²⁸, este tecido está presente no músculo esquelético em uma porcentagem de 1 a 10%, sustentando os valores encontrados neste estudo. Haddad et al. (2007)²⁹, salientam que o exercício físico promove um alinhamento mais funcional das fibras colágenas, assim como o verificado na análise morfológica do GLE, em que a disposição e o arranjo característico das fibras conjuntivas melhoraram quando comparadas ao GL. Esta disposição das fibras pode minimizar o surgimento de aderências no tecido cicatricial após lesão e atuar na síntese e organização da matriz extracelular. Além disso, Caierão et al. (2007)²⁸ sugerem que o exercício físico pode aumentar a força do tecido conjuntivo tornando o músculo mais resistente, o que pode explicar os resultados encontrados nesta pesquisa, pois o GE apresentou uma quantidade menor de tecido conjuntivo quando comparado ao controle. Essa organização do tecido conjuntivo pode ser ilustrada em GE e GLE, em que mesmo com a lesão nervosa, o tecido conjuntivo deste último grupo mostrava-se com melhor aspecto quando comparado ao só lesionado. Ainda, os grupos sem lesões nervosas (GC e GE) possuíam um menor número de vasos sanguíneos quando comparados aos grupos lesionados (GL e GLE). Após uma lesão, o músculo passa por um processo de degeneração e conseqüente regeneração, necessitando de alterações celulares e moleculares para a remodelação da inervação e vascularização dos elementos contráteis. Para essas fases, há a necessidade do aumento da permeabilidade das fibras musculares, com influxo de células inflamatórias que chegarão à fibra após vasodilatação e permeabilidade do endotélio vascular, sendo este processo realizado pelo fator de crescimento vascular endotelial, faz com que ocorra estimulação das células satélites, também interagindo com precursores miogênicos, promovendo a miogênese e angiogênese³⁰, o que explica o aumento do número de vasos sanguíneos encontrado nesse estudo. Além do mais, segundo Yan et al. (2011)¹⁷, o exer-

cício físico leva à adaptações intrínsecas devido à mudanças nas demandas funcionais, visto que o exercício requer um aumento do fluxo de sangue para o músculo afim de fornecer oxigênio e nutrientes, necessitando assim de adaptações vasculares. Essas adaptações incluem um aumento da capacidade de fluxo, aumento no raio de vasos de grande calibre e angiogênese, provocada pela divisão longitudinal do capilar e brotação/ramificação de células endoteliais a partir de um capilar já existente. A resistência a essa angiogênese provocada pelo exercício pode ser explicada pela combinação de fatores de crescimento, hipóxia e cisalhamento de tensões mecânicas. Segundo este autor, a angiogênese pode iniciar após uma sessão de treinamento resistido, o que não ocorreu no grupo GE. Tal fato pode ter acontecido devido à baixa intensidade do exercício físico, sendo esta angiogênese presente nos grupos lesionados. As limitações encontradas nesse estudo referem-se, primeiro, ao exercício físico utilizado, pois, embora o aparato seja simples para a execução do treinamento resistido, o estímulo externo utilizado em outros protocolos de exercício, como esteira ergométrica adaptada, não foi utilizado, não podendo assim, controlar-se a frequência e velocidade do movimento, como já citado, dependendo do animal para sua realização. Assim, sugerem-se trabalhos futuros com um período maior de treinamento para que as alterações morfométricas sejam evidenciadas assim como as morfológicas. Outra limitação encontrada, tão importante quanto, foi a carência de estudos que abrangessem o músculo tibial anterior, músculo de grande valia na marcha e, entretanto, pouco estudado após uma lesão nervosa periférica. Assim, pode-se concluir que o período de tratamento do exercício físico de subida em escada com carga no protocolo utilizado neste estudo, apesar de ter possibilitado uma leve melhora morfológica no GLE, não reverteu todos os efeitos deletérios da compressão isquiática sobre os parâmetros histomorfométricos do músculo tibial anterior de ratos *Wistar*.

Agradecimentos

Aos integrantes do Laboratório de Estudo de Lesões e Recursos Fisioterapêuticos e do Laboratório de Biologia Estrutural e Funcional da UNIOESTE e ao Centro de Reabilitação Física do Curso de Fisioterapia da UNIOESTE pelo aporte financeiro.

Referências

1. Câmara CNS, Brito MVH, Silveira EL, Silva DSG, Simões VRF, Ponte RWF. Histological analysis of low-intensity laser therapy effects in peripheral nerve regeneration in wistar rats. *Acta Cirúrgica Brasileira* 2011; 26; 12–18.
2. Geuna E. The sciatic nerve injury model in pre-clinical research. *Journal of Neuroscience Methods* 2015; 243; 39-46.
3. Shea JE, Garlick JW, Salama ME, Mendenhall SD, Moran LA, Agarwal JP. Side-to-side nerve bridges reduce muscle atrophy after peripheral nerve injury in a rodent model. *Journal of Surgical Research* 2014; 187(1); .350-58.
4. Cisterna BA, Cardozo C, Sáez JC. Neuronal involvement in muscular atrophy. *Frontiers in Cellular Neuroscience* 2014; 8; 1-11.
5. Grinsell D, Keating CP. Peripheral nerve reconstruction after injury: a review of clinical and experimental therapies. *BioMed Research International* 2014; 2014; 1-13.
6. Boeltz T, Ireland M, Mathis K, Nicolini J, Poplavski K, Rose SJ, Wilson E. Effects of treadmill training on functional recovery following peripheral nerve injury in rats. *Journal of neurophysiology* 2013; 109; 2645-57.
7. Pagnussat AS, Michaelsen SM, Achaval M, Ilha J, Hermel EES, Back F, Netto CA. Effect of skilled and unskilled training on nerve regeneration and functional recovery. *Brazilian Journal of Medical and Biological Research* 2012; 45; 753-762
8. Faroni A, Mobasseri AS, Kingham PJ, Reid AJ. Peripheral nerve regeneration: experimental strategies and future perspectives. *Advanced Drug Delivery Reviews* 2015; 82; 160-7.

9. Hornberger TA, Farrar RP. Physiological hypertrophy of the fhl muscle following 8 weeks of progressive resistance exercise in the rat. *Canadian Journal of Applied Physiology* 2004; 29; 16-31
10. Fu J, Wang H, Deng L, Li J. Exercise training promotes functional recovery after spinal cord injury. *Neural Plasticity* 2016; 2016; 1-7.
11. Silva VN. Análise morfológica, estereológica e ultraestrutural do músculo tríceps braquial de ratos idosos submetidos a um programa de treinamento de força muscular. 2007. 79 f. dissertação (mestrado em educação física) – Universidade São Judas Tadeu, São Paulo. 2007.
12. Day JT, Lichtwark GA, Cresswell AG. Tibialis anterior muscle fascicle dynamics adequately represent postural sway during standing balance. *Journal of applied physiology* 2013; 115(12); 1742-50.
13. Possamai F, Pacheco DR, Santos TS, André ES. Repercussões morfológicas e funcionais do exercício sobre a regeneração nervosa periférica. *Fisioterapia em Movimento* 2012; 25; 617-27.
14. Brito MKM, Camargo Filho JCS, Vanderlei LCM, Tarumoto MH, Dal Pai V, Giacometti J. A geometrical dimensions of fibers from the soleum muscle in rats exercised on treadmill: the importance of the analysis by means of digitalized images. *Revista Brasileira de Medicina do Esporte* 2006; 12(2); 103-7.
15. Bosi PL, Delfino GB, Durigan JLQ, Cancelliero KM, Polacow MLO, Silva CA. Metformina minimiza as alterações morfológicas no músculo sóleo de ratos submetidos a imobilização articular. *Revista Brasileira de Medicina do Esporte* 2008; 14; 436-39.
16. Frasson NFV, Taciro C, Parizotto NA. A análise nanoestrutural da ação do ultra-som terapêutico sobre o processo de regeneração do tendão de ratos. *Fisioterapia e Pesquisa* 2009; 16(3); 198-204.
17. Yan Z, Okutsu M, Akhtar YN, Lira VA. Regulation of exercise-induced fiber type transformation, mitochondrial biogenesis, and angiogenesis in skeletal muscle. *Journal of Applied Physiology* Published 2011; 110(1); 264-274.
18. Lee JH, Cho SH. Effect of extracorporeal shock wave therapy on denervation atrophy and function caused by sciatic nerve injury. *Journal of Physical Therapy Science* 2013; 25; 1067-1069.
19. Salvini TF, Durigan JLQ, Peyiani SM, Russo TL. Efeitos da eletroestimulação e do alongamento muscular sobre a adaptação do músculo desnervado – implicações para a fisioterapia. *Revista Brasileira de Fisioterapia* 2012; 16(3); 175-83.
20. Järvinen TAH, Järvinen M, Kalimo H. Regeneration of injured skeletal muscle after the injury. *Muscles, Ligaments and Tendons Journal* 2013; 3(4); 337-45.
21. Dobson JL, McMillan J, Li L. Benefits of exercise intervention in reducing neuropathic pain. *Frontiers in Cellular Neuroscience* 2014; 8; 1-9.
22. Tanaka S, Tsubaki A, Tachino K. Effect of exercise training after partial denervation in rat soleus muscles. *Journal of Physical Therapy Science* 2005; 17; 97-101.
23. Sheahan TD, Copits BA, Golden JP, Gereau RW. Voluntary exercise training: analysis of mice in uninjured, inflammatory, and nerve-injured pain states. *Plos One* 2015; 1; 1-25.
24. Brandt J, Evans JT, Mildenhall T, Mulligan A, Konieczny A, Rose SJ et al. Delaying the onset of treadmill exercise following peripheral nerve injury has different effects on axon regeneration and motoneuron synaptic plasticity 2015; *Journal of Neurophysiology*; 113(7); 2390–2399.
25. Bonetti LV, Schneider APK, Barbosa S, Ilha J, Faccioni-Heuser MC. Balance and coordination training and endurance training after nerve injury. *Muscle & Nerve* 2015; 51; 83–91.
26. Gordon T, Zepetnek JET. Motor unit and muscle fiber type grouping after peripheral nerve injury in the rat. *Experimental Neurology* 2016; 285; 24–40.
27. Nishimune H, Stanford JA, Mori Y. Role of exercise in maintaining the integrity of the neuromuscular junction. *Muscle Nerve* 2014; 49(3); 315–324.
28. Caierão QM, Teodori RM, Minamoto VB. A influência da imobilização sobre o tecido conjuntivo muscular: uma revisão. *Fisioterapia em Movimento* 2007; 20(3); 87-92.
29. Haddad JB, Obolensky AG, Shinnick P. The biologic effects and the therapeutic mechanism of action of electric and electromagnetic field stimulation on bone and cartilage: new findings and a review of earlier work. *The Journal of Alternative and Complementary Medicine* 2007; 13(5); 485-90.
30. Shibuya M. Vascularendotelial growth factor and its receptor system: physiological functions in angiogenesis and pathological roles in various diseases. *The Journal of Biochemistry* 2013; 153(1); 13-19.

